Щербак С.Г., Гладышев Д.В.,
Врублевский Н.М., Свитич В.Ю.,
Остапенко Д.А., Попов К.И.

ЛЕЧЕНИЕ ПЕРИТОНИТА МЕТОДОМ ЛАПАРОСТОМИИ С ПРИМЕНЕНИЕМ ВАКУУМНОГО ДРЕНИРОВАНИЯ БРЮШНОЙ ПОЛОСТИ

Методическое руководство

Санкт-Петербург
Издательство «Корона.Век»
2019

УДК 616-78
ББК 53.7
П51

Авторский коллектив: профессор Щербак С. Г., доктор медицинских наук Гладышев Д. В., кандидат медицинских наук Врублевский Н. М., врач-хирург Свитич В. Ю., врач-хирург Остапенко Д. А., врач-хирург Попов К. И.

Лечение перитонита методом лапаростомии с применением вакуумного дренирования брюшной полости. Методическое руководство./ Под общей редакцией доктора медицинских наук, профессора С. Г. Щербака — СПб.: Издательство «Корона.Век», 2019. — 72 с., ил.

Аннотация Аннотация

ISBN 978-5-903383-62-7

УДК 616-78
ББК 53.7

© ООО «Издательство «Корона.Век», 2019

ОГЛАВЛЕНИЕ

ВВЕДЕНИЕ **4**

ОПРЕДЕЛЕНИЕ И КЛАССИФИКАЦИЯ ПЕРИТОНИТА **7**

ЭТИОЛОГИЯ И ПАТОГЕНЕЗ **10**

ХИРУРГИЧЕСКОЕ ЛЕЧЕНИЕ ПЕРИТОНИТА **13**

ЭТАПЫ ФОРМИРОВАНИЯ ЛАПАРОСТОМЫ С ИСПОЛЬЗОВАНИЕМ СИСТЕМ ВАКУУМНОГО ДРЕНИРОВАНИЯ БРЮШНОЙ ПОЛОСТИ **42**

КЛИНИЧЕСКИЕ СЛУЧАИ **48**

КЛИНИЧЕСКИЙ СЛУЧАЙ №1 . . . . . **48**

КЛИНИЧЕСКИЙ СЛУЧАЙ №2 . . . . . **51**

КЛИНИЧЕСКИЙ СЛУЧАЙ №3 . . . . . **55**

КЛИНИЧЕСКИЙ СЛУЧАЙ №4 . . . . . **58**

КЛИНИЧЕСКИЙ СЛУЧАЙ №5 . . . . . **61**

ПОКАЗАНИЯ К ПРЕКРАЩЕНИЮ NPWT: **65**

ОСЛОЖНЕНИЯ ЛАПАРОСТОМИИ **66**

СПИСОК ЛИТЕРАТУРЫ **68**

В медицинской практике нет более драматичного положения, чем положение, создаваемое острыми хирургическими поражениями брюшной полости.

Генри Мондор (1885 -1962)

ВВЕДЕНИЕ

Несмотря на стремительное развитие технологий в различных областях медицины, разработку и внедрение новой аппаратуры и новых фармакологических препаратов, в медицинской практике по-прежнему остаются открытыми и нерешёнными многие проблемные вопросы. В частности, в неотложной хирургии среди сонма нерешённых вопросов можно выделить проблему, которая стоит особняком и это проблема лечения перитонита. Развитие перитонита, этого фатального осложнения хирургии брюшной полости сдерживало хирургическую активность многих поколений хирургов. Успехи и достижения в деле улучшения результатов хирургического лечения перитонита оставляют желать лучшего и сегодня. Это позволило Бакулеву А.Н. назвать проблему перитонита **«нестареющей проблемой хирургии».**

Больные с разлитым перитонитом составляют 18-20% в структуре хирургических больных с острой абдоминальной патологией. На больных с тяжёлыми формами разлитого перитонита приходится до 5,2% от всей острой абдоминальной патологии и составляет 21-24 % среди больных разлитым перитонитом. Наблюдается уверенная тенденция к существенному увеличению количества больных с запущенными, тяжёлыми формами разлитого гнойного перитонита, осложнённого абдоминальным сепсисом. Всё чаще этиологическим фактором, приводящим к развитию тяжёлого перитонита, является участие широкого спектра аэробных и анаэробных грамотрицательных и грамположительных бактерий, которые наиболее часто вызывают синдром полиорганной недостаточности и инфекционно-токсического шока, определяют лечение и исход перитонита. Причём основную группу больных перитонитом (72%), составляют люди до 64 лет.

Абдоминальная хирургическая инфекция занимает лидирующую позицию в структуре заболеваемости, а её осложнённые формы с развитием тяжёлого сепсиса, сопровождаются ещё и высокой летальностью. И именно высокая летальность, тяжёлые осложнения, длительные сроки лечения и инвалидизация больных являются главными критериями сохранения актуальности лечения перитонита. Согласно публикуемым сводным данным, средние показатели летальности при перитоните удерживаются на уровне 19%-60%, а при послеоперационном перитоните 40-50%. Внутрибрюшные осложнения, требующие повторных хирургических вмешательств, у больных с перитонитом развиваются в 50% случаев. В послеоперационном периоде, при сохранённых внутрибрюшных источниках инфекции, при малоэффективном дренировании брюшной полости прогрессирует перитонит, развиваются отграниченные внутрибрюшные абсцессы, требующие повторных вмешательств. Но даже после устранения или отграничения источника перитонита, санации и дренирования брюшной полости, проведения метаболической и массивной антибактериальной терапии, у каждого второго больного в различные сроки послеоперационного периода развиваются: некорригируемый инфекционно-токсический шок и выраженная полиорганная недостаточность. Летальность при развитии этих осложнений может достигать 60-80%.

В настоящее время основной проблемой в неотложной хирургии и интенсивной терапии остается лечение больных, у которых вторичный перитонит обусловлен развитием деструктивных процессов в органах, когда очаг или источник инфекции не может быть ликвидирован или локализован в один этап, в ходе одной операции. Такая ситуация возможна при крайне тяжёлом состоянии больного с нестабильной гемодинамикой, угрозой развития септического шока или у больного с септическим шоком. В таких случаях, если исчерпывающая первичная операция невозможна из-за тяжести операционной травмы, применимы этапные операции. Применяется редуцированный объём операции, направленный на минимизацию операционной травмы, отграничение гнойного очага от свободной брюшной полости и его дренирование, временная герметизация и экстраперитонизация деструктивных полых органов, резекция деструктивных органов без реконструкции, санация брюшной полости, создание условий для её адекватного дренирования.

Цель данной тактики source control заключается в стабилизации состояния больного за счет проведения интенсивной терапии в ближайшем послеоперационном периоде, для того чтобы завершить операцию в полном объёме в более благоприятных условиях.

Главный вопрос после ликвидации источника перитонита и выполнении первого этапа операции – адекватное дренирование брюшной полости с максимально возможной эвакуацией патологического содержимого из брюшной полости, возможность этапных санаций брюшной полости при наличии не удалённых некротических тканей. Сложность дренирования брюшной полости обусловлена необходимостью соблюдения принципа «максимально открыть всё что можно и прикрыть, всё что нужно». Этот анатомо – физиологический принцип является основным препятствием для технического решения адекватного дренирования брюшной полости. Поэтому отдельное, особое внимание отводится хирургической тактике при завершении операции, в определении показаний к ушиванию раны передней брюшной стенки наглухо, с дренированием брюшной полости различными видами дренажей, либо к открытому дренированию брюшной полости с формированием лапаростомы, либо к формированию лапаростомы, для последующих программированных санаций.

При лапаростомии с применением метода программированных санаций брюшная полость рассматривается как открытая гнойная рана с пассивным дренированием и периодическими санациями. Для адекватного постоянного дренирования брюшной полости с максимальной эвакуацией патологического содержимого необходимо не просто пассивное дренирование, а активная эвакуация с адекватным дренированием и надёжным прикрытием жизненно важных органов брюшной полости. С развитием современных технологий и материалов появляются методы, позволяющие чисто технически решать данную проблему в настоящее время. Метод лечения ран контролируемым отрицательным давлением при формировании лапаростомы при гнойном перитоните обеспечивает активный отвод экссудата из брюшной полости между санациями. Применение методики вакуумного дренирования брюшной полости при ведении лапаростомы позволят снизить общий уровень летальности и процент осложнений. Повышается уровень полного устранения лапаростомы с послойным ушиванием раны передней брюшной стенки до 65-75%, что позволяет, помимо улучшения качества жизни пациента, снизить длительность пребывания в ОРИТ и среднюю длительность лечения, уменьшает количество отсроченных оперативных вмешательств для устранения дефекта передней брюшной стенки и укорачивает реабилитационный период. Применение методики вакуумного дренирования брюшной полости при лечении разлитых гнойных перитонитов в терминальной и токсической фазах позволяет выигрышно, по сравнению с пассивным дренированием брюшной полости при лапаростомии, активно и эффективно отводить экссудат из всех отделов брюшной полости в верхние слои раны. При всём при этом данная методика позволяет надёжно защитить органы брюшной полости.

Основную и решающую роль в комплексном лечении больных перитонитом играет рациональная хирургическая тактика. Только дополняя хирургические методы лечения перитонита грамотным интенсивным лечением и адекватной, рациональной антибактериальной терапией, можно предотвратить развитие абдоминального сепсиса и полиорганной недостаточности и, в конечном итоге, избежать драматического финала.

ОПРЕДЕЛЕНИЕ И КЛАССИФИКАЦИЯ ПЕРИТОНИТА

Перитонит – воспаление брюшины, которое проявляется как вторичный патологический процесс, осложняющий течение первичного патологического процесса, травмы либо заболевания, приведшего к образованию источника – воспалительной или травматической деструкции органов брюшной полости. Клиническая классификация перитонита тесно увязана с дифференцированной лечебной, прежде всего – хирургической тактикой. Для единого понимания проблемы лечения перитонита необходима классификация, которая должна быть общепринятой, краткой, удобной в использовании и которая должна обеспечивать дифференцированный подход к лечебно-диагностической тактике. В настоящее время имеются дополняющие друг друга классификации перитонита, основанные на стадийности, этиологии, фазности клинического течения и распространённости воспалительного процесса в брюшной полости.

По распространённости перитонита выделяют две основные формы: местный, или распространенный (разлитой), перитонит местный отграниченный и неотграниченный. [Кузин М.И., 1986; Ерюхин И.А. и соавт., 1989; Гостищев В.К. и соавт., 1992]. Другие обозначения, такие как диффузный, общий, тотальный перитонит, не имеют четких клинико-морфологических критериев [Фёдоров В.Д., 2002,. Гостищев В.К. и соавт., 2000].

Характер экссудата и наличие дополнительных примесей учитывается в классификации перитонита, разработанной на кафедре факультетской хирургии им. С.И. Спасокукоцкого РГМУ Б.Р. [Гельфанд и соавт., 1997]. В зависимости от характера экссудата выделяют следующие формы перитонита: серозно-фибринозный перитонит, фибринозно-гнойный, гнойный перитонит, каловый перитонит, желчный перитонит, геморрагический перитонит, химический перитонит. Данный подход позволяет дифференцированно подходить к оценке патогенетической и прогностической значимости основных компонентов содержимого брюшной полости – экссудата и отдельных патологических примесей – и содержат информацию, необходимую для выбора адекватной хирургической тактики.

По тяжести клинических проявлений перитонит подразделяют на реактивную, токсическую и терминальную фазы [Симонян К.С., 1966].

После введения в клиническую практику понятия об абдоминальном сепсисе [Савельев В.С. и соавт., 1999] классификация распространенного перитонита по тяжести изменилась. Исходя из практических предназначений, в основу клинической классификации положены следующие признаки: этиология, то есть непосредственная причина развития перитонита; распространенность поражения брюшины; градация тяжести клинических проявлений и течения; характеристика осложнений.

Классификационно-диагностическая схема перитонита (В. С. Савельев, М. И. Филимонов, Б. Р. Гельфанд, 2000):

- **основное заболевание** (нозологическая причина перитонита);
- **этиологическая характеристика**:
  – первичный;
  – вторичный;
  – третичный;
- **распространенность**:
  – местный (отграниченный, неотграниченный);

- распространенный (разлитой);
- **характер экссудата:**
  – серозно-фибринозный;
  – фибринозно-гнойный;
  – гнойный;
  – каловый;
  – желчный;
  – геморрагический;
  – химический;
- **фаза течения процесса:**
  – отсутствие сепсиса;
  – сепсис;
  – тяжелый сепсис;
  – септический (инфекционно-токсический) шок;
- **осложнения:**
  – внутрибрюшные;
  – раневая инфекция;
  – инфекция верхних и нижних дыхательных путей (трахеобронхит, нозокомиальная пневмония);
  – ангиогенная инфекция;
  – уроинфекция.

Основой создания новой классификации перитонита по клинической тяжести послужило принятие клинической классификации сепсиса Согласительной конференции в Чикаго в 1991 г. [Bone R. *et al.*, 1992], на которой были выработаны четыре согласованных признака синдрома системной воспалительной реакции (ССВР). **Проявление синдрома системной воспалительной реакции – SIRS (System Inflammatory Response Syndrome) включает наличие двух из следующих признаков:**

– температура тела выше 38°С или ниже 36°С;

– частота сердечных сокращений 90 ударов в минуту;

– частота дыхания более 20 в минуту (при ИВЛ Ра CO_2 меньше 32 мм рт. ст.);

– количество лейкоцитов свыше $12 \cdot 10^9$/л или ниже 4×10^9/л, или количество незрелых форм превышает 10%.

В зависимости от количественного набора признаков синдром может быть разделен на четыре группы с обозначением: SIRS1, SIRS2, SIRS3, SIRS4. Выявление этих симптомов при наличии очага инфекции (клинически выявленного или подтвержденного микробиологически) позволяет формулировать клинический диагноз абдоминального сепсиса. Поскольку наличие распространенного гнойного перитонита является свидетельством прогрессирующего инфекционно-деструктивного процесса в брюшной полости, присутствие признаков ССВР и проявление полиорганной недостаточности может расцениваться как тяжелый абдоминальный сепсис, а развитие инфекционно-токсического шока манифестирует переход процесса в терминальную фазу [Ерюхин И.А., Шляпников С.А., 2000].

Согласно современным представлениям, абдоминальный сепсис является системной воспалительной реакцией организма в ответ на развитие первоначального деструктивного процесса в органах брюшной полости или забрюшинного пространства и характеризуется совокупностью процессов эндотоксикоза и полиорганной недостаточности. Такая системная воспалительная реакция определяется составом и вирулентностью микроорганизмов.

Таким образом, в последние годы утверждается градация по фазам: перитонит с отсутствием признаков сепсиса, перитонеальный сепсис, тяжелый перитонеальный сепсис, инфекционно-токсический шок [Ерюхин И.А., Шляпников С.А., Ефимова И.С., 2004; Mashall J.S., Arris M.A., 2001; Malangoni M.A., 2000].

По этиологическим факторам (имеется в виду непосредственная причина перитонита и его бактериологическая этиология) перитонит делится на первичный, вторичный и третичный [Nathens A. *et al.*, 1998].

При первичном перитоните выделяют редкие формы заболевания: результат спонтанной гематогенной транслокации в брюшинный покров или транссудат специфической моноинфекции из других органов (спонтанный перитонит у детей, асцит-перитонит при циррозе печени у взрослых, туберкулезный перитонит).

Под вторичным понимают несколько разновидностей воспаления брюшины: перитонит, вызванный перфорацией и воспалительной деструкцией органов брюшной полости; послеоперационный перитонит; посттравматический перитонит (при закрытой травме или проникающих ранениях живота). По микробиологической этиологии вторичный перитонит вызывается полимикробной аэробно-анаэробной эндогенной микрофлорой [Яковлев С.В., 2002; Колесов А.П., Столбовой А.В., Кочеравец В.И., 1989].

Под третичным понимают те формы гнойного перитонита, которые развиваются и протекают без выраженных клинических проявлений на фоне продолжающегося лечения ослабленных больных с вторичным перитонитом и нередко – с нарушениями иммуногенеза различной природы. Ранее такой перитонит обычно обозначался как «вялотекущий». Кроме того, при распространенном перитоните выделяют осложнённые и неосложнённые его формы. Имеются в виду внебрюшинные осложнения, обусловленные контактной контаминацией инфекции (нагноение операционной раны, флегмона забрюшинной клетчатки) или гематогенной транслокацией (деструктивные пневмонии, бактериальный эндокардит). Практический опыт показывает, что клиническое течение перитонита зависит не только от степени поражения брюшины, но и от исходного состояния пациента, возраста, иммунитета, сопутствующих заболеваний.

Разлитой вторичный гнойный перитонит, сопровождающийся развитием абдоминального сепсиса является проблемной формой перитонита в абдоминальной хирургической инфекции.

ЭТИОЛОГИЯ И ПАТОГЕНЕЗ

Перитонит представляет собой комплекс тяжелых патофизиологических реакций с нарушением функций всех систем организма [Гостищев В.К. и соавт., 1998] в ответ на повреждение его тканей различными патогенными раздражителями – агрессивными стимулами, развивающимися в результате взаимодействия организма с многочисленными патогенными факторами внешней и внутренней среды организма [Струков А.А., 1987]. Патогенез перитонита является сложным процессом, течение которого определяют инфекционная агрессия, защитные силы организма и его патологические реакции на воспалительный процесс. При перитоните возникают следующие последовательно развивающиеся проявления: боль, воспаление, нарушение целости органов брюшной полости, парез кишечника, интоксикация, нарушения водно-электролитного обмена и кислотно-основного состояния, иммунодепрессия, расстройства гемодинамики и микроциркуляции, тканевого дыхания с возникновением гипоксии, нарушения всех видов обмена с последующим развитием синдрома полиорганной недостаточности. В возникновении полиорганной недостаточности определенную роль играет бактериальная транслокация [R.L. Zapata-Sirvent *et al.*, 1997]. Авторы доказали, что микроорганизмы, обитающие в кишечнике, через мезентериальные лимфатические узлы, воротную вену попадают в общий кровоток, вызывая развитие инфекции, сепсиса, полиорганную недостаточность. Синдром полиорганной недостаточности включает респираторный дистресс-синдром взрослых, острую почечную недостаточность, острую печеночную недостаточность, ДВС-синдром, нарушения функции ЦНС. При поражении одного органа летальность составляет 13-40 %, двух - 35-68%, трех - 75-100%, четырех и более – 100%. В фазности течения морфологическая картина при перитоните повторяет основные этапы, типичные для классического острого экссудативно-деструктивного воспалительного процесса.

Первая фаза – альтерация – характеризуется увеличением протеолитической и антитрипсинолитической активности крови более чем на 30%, и только на 8-12% увеличивается токсичность крови. Эту фазу обозначают еще как биохимическую фазу воспаления, т.к. при этом в тканях возникает ряд обменных нарушений, обусловленных продукцией ряда биологически активных веществ – медиаторов воспаления. [Zavoiko G., 1989]

Вторая фаза проявляется ускоренным распадом (катаболизмом) белка и накоплением в крови выше критического уровня различных аминокислот – до 49,7% и полинуклеопротеидов – до 41,8%. Вторая фаза воспаления характеризуется прогрессирующими расстройствами со стороны микроциркуляторного русла, нарастанием ДВС-синдрома.

Третья фаза – накопление промежуточных продуктов метаболизма на фоне нарастающей токсичности крови и появление таких метаболитов, как ацетон, аммиак и другие. В зависимости от количественного содержания в плазменном экссудате белков различают несколько видов экссудата:

1) серозный экссудат (не более 3% белка и небольшое число клеток);
2) фибринозный (содержит значительное количество фибрина);
3) гнойный (преобладают нейтрофилы и белок);
4) геморрагический (содержит примесь эритроцитов);
5) смешанный (часть эритроцитов, нейтрофилы и белок).

Наиболее частыми возбудителями гнойных перитонитов являются кишечная палочка (65%) и патогенные кокки (30%). В современных условиях отмечается также значительная активация условно-патогенной флоры, участвующей в нагноительном процессе в брюшной полости: необлигатных анаэробов, бактероидов и пр. Нередко возникновение перитонита обусловлено несколькими бактериальными возбудителями одновременно, что наблюдается у 35% больных [Савчук Б.Д., 1979; Попов В.А.,1982; Колесов А.П., Столбовой А.В., Кочеравец В.И., 1989]. Интоксикация бактериального происхождения у больных с разлитым гнойным перитонитом в значительной мере является эндогенной и обусловлена механизмами транслокации бактерий и их токсинов в сосудистое русло как из брюшной полости, так и из просвета ЖКТ в условиях энтеральной недостаточности и нарушенной барьерной функции кишечной стенки и брюшины. Уже в токсической стадии перитонита отмечается избыточная колонизация тонкой кишки. В тощей кишке обнаруживают от 4 до 8 видов бактерий, их количество в среднем составляет $3{,}6\times10^{10}$ КОЕ/мл, а в подвздошной – $1{,}7\times10^{12}$ КОЕ/мл. По видовому и количественному составу колонизированные бактерии тонкой кишки приближаются к таковым толстой кишки. При разлитом перитоните источником эндогенной интоксикации в первую очередь является сама брюшная полость. Реакция микроциркуляторного русла выражается в нарушении кровотока, повышении проницаемости сосудов, появлении плазматической экссудации, фагоцитоза и как следствие резорбции токсических метаболитов из брюшной полости в кровь и лимфу [Зубарев П.Н., 1974]. Бактериемия как следствие прорыва инфекции через лимфатическую систему в кровь представляет собой одно из проявлений эндогенной интоксикации. Поэтому до настоящего времени хирургическое лечение является основным звеном в устранении эндогенной интоксикации в комплексном лечении перитонита [Зубарев П.Н., 1974]. **Одним из важнейших патогенетических компонентов перитонита является парез кишечника. Течение перитонита и его исход зависят от выраженности паралитической кишечной непроходимости, которая всегда сопровождает тяжелые формы разлитого перитонита** [Гридчик И.Е., Ступин В.А., Закиров Д.Б., Пар В.И.,2003; Исмайлов И.С., 1997; Мдинарадзе Н.Г., 1994; Хрипун А.И., Татьков С.С., Асанов О.Н., Извеков А.А., 1996]. При нарушении двигательной функции кишечника источником интоксикации и токсемии становится сам кишечник в связи с нарушением барьерной функции кишечной стенки, угнетением секреторного иммунитета в кишечнике, развивающимся дисбактериозом, возникновением симбиотного пищеварения. Последнее ведет к неполному гидролизу белковых продуктов и образованию полипептидов – МСМ. Чрезмерная колонизация бактериями тонкой кишки является одним из основных механизмов развития синдрома эндогенной интоксикации при перитоните, что диктует необходимость разработки эффективных патогенетических мер по борьбе с парезом кишечника и дисбактериозом. **Применение в комплексном лечении тяжелых форм разлитого гнойного перитонита метода программируемых ревизий и санаций брюшной полости эффективно купирует инфекционный процесс.**

При перитоните отмечаются нарушения внешнего дыхания, системной гемодинамики, микроциркуляции и метаболизма, что вызывает гипоксию кишечной стенки. Ишемия кишечной стенки приводит к нарушению транспортной и барьерной функций кишечника. Высокая чувствительность кишечной стенки к ишемии обусловлена еще и тем, что на долю слизистой оболочки тонкой кишки приходится до 70 % общего кишечного кровотока. Хорошая перистальтика является наиболее мощным физиологическим механизмом защиты от колонизации тонкой кишки

бактериями толстой кишки. Экспериментальные исследования убедительно доказывают, что развитие перитонита сопровождается повышением внутрибрюшного давления, которое отрицательно влияет на микроциркуляцию в тонкой кишке, способствует развитию тканевой гипоксии и выраженному нарушению сократительной функции. Таким образом, воспаление брюшины ведет к общей интоксикации организма вследствие нарушения водного, белкового, электролитного, углеводного и витаминного обменов. Нарушаются белковый метаболизм и функции печени — накопление промежуточных продуктов обмена, не обезвреженных биогенных аминов как аммиак и гистамин. Таким образом, эндотоксикоз начальной (реактивной) стадии перитонита обусловлен продуктами деградации белка, клеточных структур очага воспаления, медиаторами воспаления, микроорганизмами (продуктами их жизнедеятельности и распада). Поступление их в кровь ведет к напряжению защитно-компенсаторных механизмов организма. **На современном этапе ведущим звеном в патогенезе распространенного перитонита является эндогенная интоксикация, что приводит к возникновению и прогрессированию декомпенсации функций жизненно важных органов и систем и развитию полиорганной недостаточности.**

ХИРУРГИЧЕСКОЕ ЛЕЧЕНИЕ ПЕРИТОНИТА

В решении исключительно хирургических задач при лечении перитонита, наиболее дискутабельным является вопрос о способах дренирования брюшной полости после завершения хирургической операции.

В послеоперационном периоде неадекватное дренирование брюшной полости и наличие девитализированных тканей ведёт к прогрессированию перитонита, развитию внутрибрюшных осложнений, которые вынуждают выполнять релапаротомии на фоне гнойного перитонита, что значительно утяжеляет состояние больного и ухудшает прогноз. Высокая летальность и внутрибрюшные осложнения при разлитом гнойном перитоните, особенно в терминальной стадии, побуждает к поиску и внедрению иных дренирующих методов для выведения патогенной микрофлоры из брюшной полости в послеоперационном периоде.

Альтернативой существующим методам закрытого пассивного дренирования брюшной полости, не обеспечивающим адекватную эвакуацию гнойного экссудата и патогенной микрофлоры, могут стать методы открытого ведения разлитого гнойного перитонита. Одним из таких способов является метод лапаростомии с программированными санациями брюшной полости. Историю обоснованного применения лапаростомии (open abdomen) можно проследить с начала XX века. Предпосылками являются труды Price (1905 г. механическое очищение и промывание брюшной полости), Artz (1960 г. ирригация с антибиотиками интраоперационно), Schumer (непрерывная ирригация с антибиотиками). Непосредственное описание методики лапаростомы содержится в трудах Steimberg (Management of the peritoneal cavity as an abscess 1979) и Teichmann (1980 Open abdomen: drainage and periodic washing – применение защитной сетки с застежкой-молнией). Применение различных материалов для защиты внутренних органов описаны у ряда авторов: Ogilvie (нейлон), Harrison (тефлон), Usher (полипропилен), Gibson (политетрафторэтилен), Schmidt (полипропилен), Mansberger (силикон). В 1984 г. Borraez с соавторами разработали всемирно известный метод ведения лапаростомы «Bogota bag».

При лапаростомии брюшная полость не зашивается либо ушивается временными швами для того, чтобы в послеоперационном периоде можно было осуществлять систематические ревизии брюшной полости. Окончательно брюшная полость зашивается только после ликвидации перитонита.

Методика открытого ведения разлитого гнойного перитонита разделяется на три варианта: открытой эвисцерации, закрытой эвисцерации и выделяют плановую, или программированную лапаростомию при временно соединенных краях операционной раны – ее относят в третью группу.

При открытой эвисцерации брюшная полость должна быть полностью открыта, а операционная рана «зиять». Для этого в рану вшивают полужесткие кольца с фиксированными к ним прозрачными пластиковыми мешками в виде конуса. Брюшная полость полностью открыта, но защищена от высыхания и суперинфекции (конус «Wond protector»). Через верхушку конуса пропущен катетер для постоянного или фракционного лаважа (промывания) брюшной полости. Раствор оттекает через трубчатые или полосочные дренажи, расположенные в различных отделах брюшной полости и выводимые наружу через отдельные разрезы [Maetani S., Duff J., 1981]. По другой методике больной после операции с открытой брюшной полостью помещается в ванну с изотоническим раствором [КорепановВ.И., 1984].

При закрытой эвисцерации кишечник прикрывается салфетками и тампонами для защиты от экзогенной инфекции, а на кожу накладываются только провизорные швы. Тампоны смачивают антисептическими растворами или вазелиновым маслом, и применяют их по мере загрязнения. Некоторые авторы применяют вместо тампонов пластины из полиуретановой губки [Макоха Н.С., 1984].

Представители третьего направления с целью облегчения доступа для многократных мануальных санаций брюшной полости и снижения внутрибрюшного давления прошивают и сближают края раны редкими швами на турникетах «бантиках» и т.д. [Иванов С.В. и соавт., 1999]. Третья группа методов «программированная лапаростомия», или программированный «лаваж», – это не обязательный ритмичный график временных санаций, а возможность осуществления программы оперативных санаций у конкретного больного в зависимости от клинического течения, т.е. ухудшение состояния больного, усиление токсикоза ускоряет решение в проведении последующих санаций.

Большое количество терминов обозначает в общем-то один и тот же метод лечения перитонита, но с разными техническими решениями и в практической повседневной работе это обстоятельство создаёт определённые трудности и непонимание. Наиболее целесообразно в повседневной практической деятельности использование термина – «метод лапаростомии». Исходя из названия метода, подразумевается определенный способ лечения перитонита, когда эвакуация гнойного экссудата осуществляется через лапаротомную рану. Надо чётко разграничить термин «лапаростома», когда брюшная полость после операции остается открытой, и «метод лапаростомии», подразумевающий все варианты использования лапаротомной раны для удаления экссудата из брюшной полости.

Термин «программные санации брюшной полости», обозначающий периодические ревизии и санации брюшной полости, является наиболее удачным, так как в ходе лечения вырабатывается программа повторных вмешательств, в зависимости от выраженности перитонита, а их смысл сводится к хирургической коррекции осложнений перитонита и санации брюшной полости.

При лапаростомии с методом программированных санаций брюшная полость рассматривается как открытая гнойная рана с пассивным дренированием и периодическими активными санациями.

Механизм лечебного действия при открытом ведении состоит в следующем: при перитоните с сопутствующим ему парезом кишечника внутрибрюшное давление повышается до 300 мм водного столба и более. При ушивании брюшной полости наглухо скопление экссудата, если он не подвергается рассасыванию (разрешение перитонита) или осумкованию (формирование абсцессов) имеет тенденцию к распространению, т.е. прогрессированию перитонита. При открытом методе лечения экссудат под воздействием положительного давления внутри брюшной полости перемещается в сторону наименьшего сопротивления, т.е. в сторону «окна» в брюшной полости [Корепанов В.И. и соавт. 1984].

Методика открытого лечения разлитого гнойного перитонита ставит следующие цели:

1. Изоляция просвета несостоятельного органа от свободной брюшной полости. Этой цели отвечает наложение наружных стом, значительно реже – ушивание органов.
2. Завершение лапаротомии таким образом, чтобы хирург мог в любое время выполнить ревизию брюшной полости и провести коррекцию вновь выявленных осложнений, таких как недренируемые скопления экссудата, несостоятельность швов, некротических тканей и т.д.
3. Совершенствование методов реанимации (продленной искусственной вентиляции легких, инфузионной и дезинтоксикационной терапии, парентеральное питание), чтобы в случае необходимости больной мог находиться на искусственной коррекции работы основных жизненных систем до нескольких недель.

Формирование лапаростомы является частью комплексного хирургического лечения острой хирургической патологии органов брюшной полости, когда закрытие передней брюшной стенки невыполнимо вследствие тяжелого абдоминального сепсиса или травмы.

По данным ряда авторов [Гельфанд Б.Р. с соавт., 2006] показаниями для открытого лечения разлитого гнойного перитонита являются:

1. анаэробный перитонит;
2. гнойно-некротическое поражение внутренних органов при панкреонекрозе;
3. разлитой фибринозно-гнойный или каловый перитонит;
4. крайняя тяжесть состояния больного, исключающая возможность устранения источника перитонита одномоментно;
5. невозможность технически провести исчерпывающую санацию и устранение источника перитонита одномоментно за одну операцию;
6. состояние лапаротомной раны, не позволяющее закрыть дефект передней брюшной стенки;
7. синдром интраабдоминальной гипертензии;
8. упорное прогрессирование перитонита при традиционном ведении перитонита;
9. токсическая и терминальная фазы разлитого гнойного перитонита;
10. наличие массивных, плотных наложений фибрина и некротических тканей; формирование межпетлевых абсцессов;
11. бактериальная контаминация перитонеального экссудата свыше 105 КОЕ/мл; МИП более 21 балла, ИБП более 14 баллов и значения по шкале APACHE II более 19 баллов;
12. признаки абдоминального сепсиса SIRS3, SIRS4.

Противопоказанием к проведению программных санаций брюшной полости является предагональное состояние больных.

Общим и необходимым условием успешного применения метода лапаростомии является использование регулярных ежедневных или через день ревизий брюшной полости.

Преимуществами открытого метода являются:

- возможность регулярно проводить ревизию брюшной полости;
- возможность дренирования абсцессов и скоплений экссудата во время ревизии, удаление фибрина;
- возможность оценки состояния анастомозов, кишечной стенки;
- нахождение внутренних органов в относительно физиологических условиях.

В клинической практике наиболее часто применяются следующие методы временного закрытия лапаростомы: ретенционные швы на переднюю брюшную стенку и прикрытие внутренних органов марлевыми тампонами, рассасывающиеся импланты (сетки), аппараты фиксации краев раны и вакуумное дренирование брюшной полости. Эти варианты представлены на рисунках.

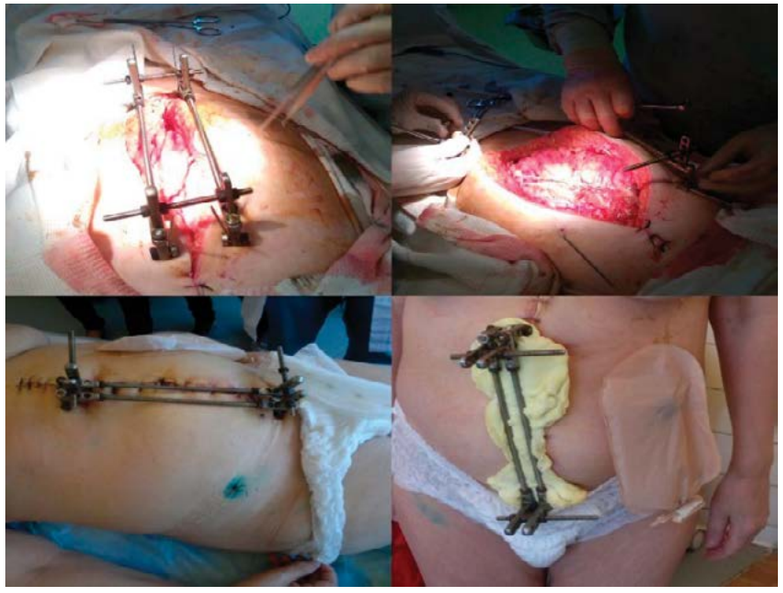

Рис. 1. Варианты закрытия брюшной полости аппаратом фиксации краев раны

Рис. 2. Вариант закрытия передней брюшной стенки ретенционными швами и прикрытие внутренних органов марлевыми тампонами

Рис. 3. Варианты закрытия брюшной полости с фиксацией краёв раны бельевыми цапками

Рис. 4. Варианты закрытия брюшной полости по методике Bogota Bag

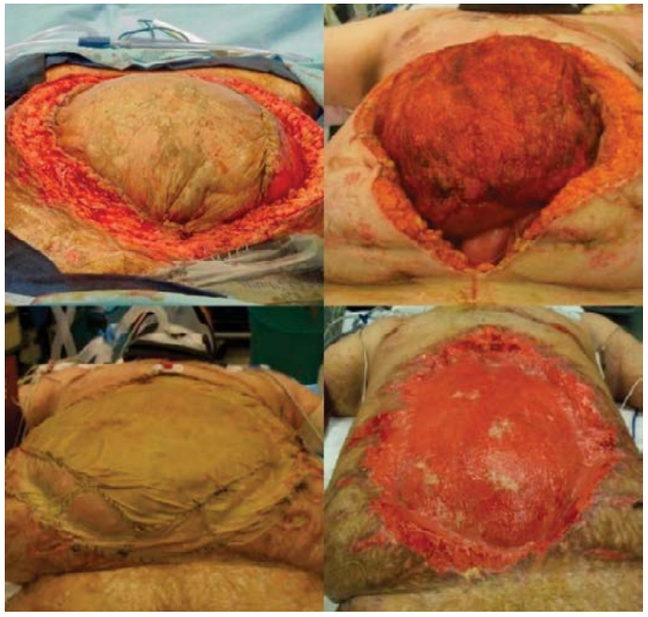

Рис. 5. Методика закрытия брюшной полости с использованием рассасывающихся сеток

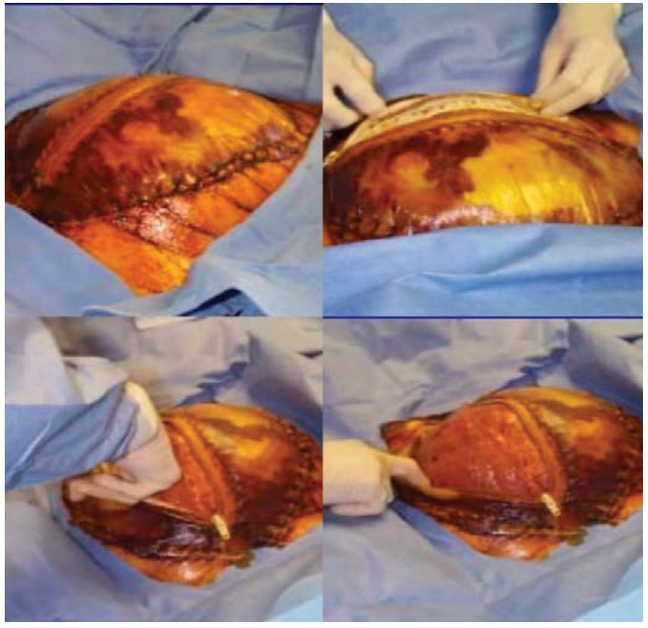

Рис. 6. Методика закрытия брюшной полости с использованием замка «молнии»

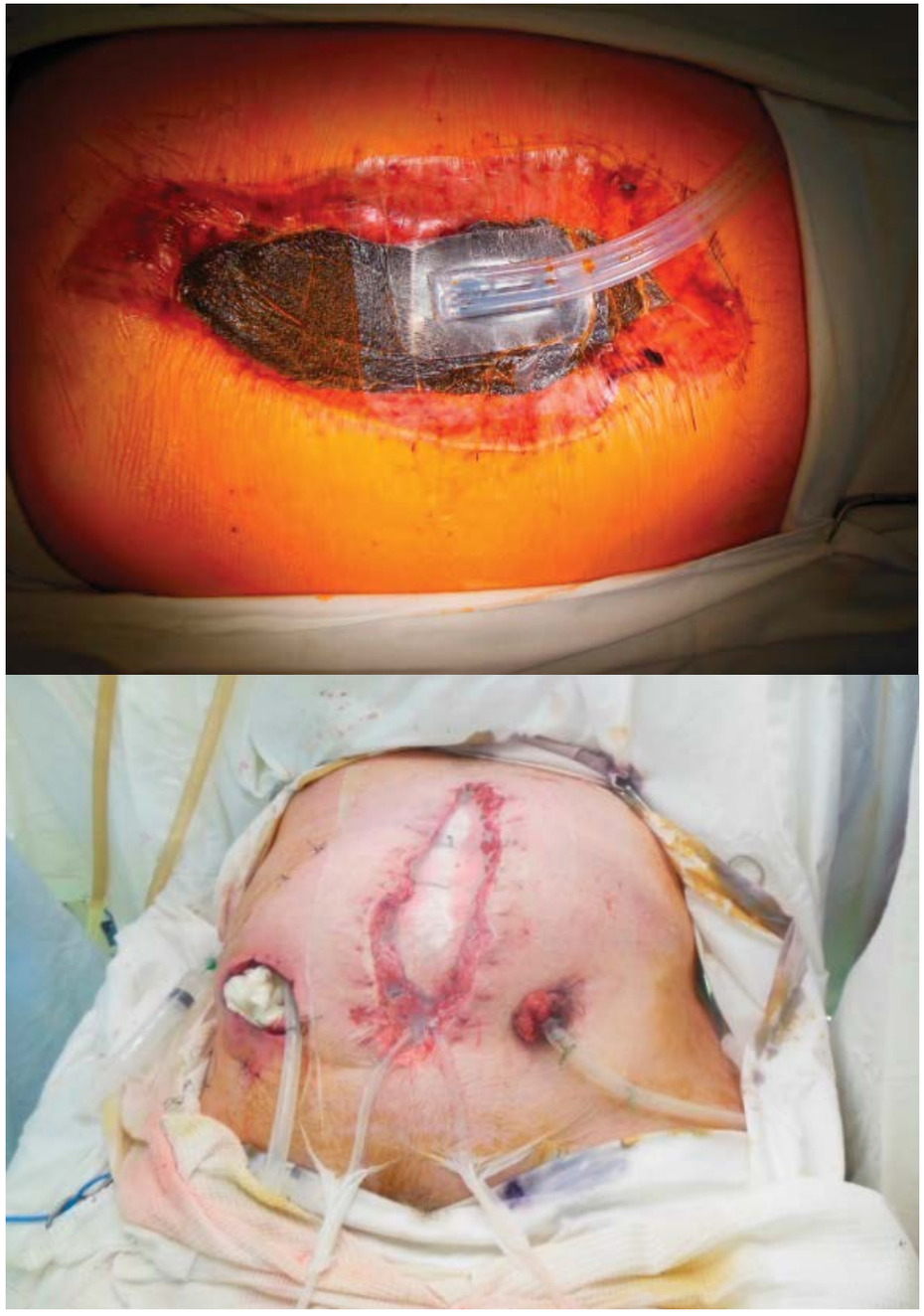

Рис. 7. Варианты вакуумного дренирования брюшной полости

Более точно определить хирургическую тактику помогает стандартизация оценки общего состояния больного перитонитом, оценка степени тяжести патологического процесса с помощью балльных систем оценки тяжести и индексов прогноза, в основу которых положен комплекс практически значимых клинико-лабораторных признаков [Гельфанд Б.Р. и соавт., 2006]. Лейкоцитарный индекс интоксикации, предложенный в 1941 году Кальф-Калифом, является наиболее старым способом определения уровня эндотоксикоза. На сегодняшний день существуют многочисленные шкалы, которые зачастую конкурируют друг с другом. Их сфера применения все более расширяется и охватывает проблемы диагноза, прогноза, лечения и динамического наблюдения при многих заболеваниях. Разработаны системы балльной оценки тяжести состояния APACHE I [Knaus W. *et al.*,1981], APACHE II [Knaus W. *et al.*, 1982], APACHE III [Knaus W. *et al.*, 1982], Мангеймский индекс перитонита [Linder M. *et al.*, 1987]. В настоящее время из множества оценочных систем во многих странах шкала APACHE II (Acute Physiology And Chronic Health Evaluation) признана золотым стандартом [W. Knaus, 1981]. Она основана на числовой оценке клинических, физиологических и лабораторных параметров [Григорян Р.А., Горецкий В.А., Нанян С.М., Келина Н.Ю., Безрученко Н.В., Кулюцина Е.Р., 2002; Панцирев Ю.М., Гаспарян С.А., Орлов С.Н., Зарубина Т.В., Яковлева Е.Г., Житарева И.В., 1992; Родоман Г.В., Шалаева Т.И., Добрецов Г.Е., Коротаев А.Л., 1999; Чернов В.Н., Белик Б.М., 2001; Эттингер А.П., 1987; Knaus W.A., Draper E.A., Wagner D.P., Zimmerman J.E., 1985]. Кроме оценки общего состояния больных, большое значение для выбора метода лечения и прогнозирования течения перитонита имеют данные о локальных изменениях в брюшной полости. Группа немецких хирургов из города Мангейма предложила в 1987 г. индекс для прогнозирования исхода заболевания у пациентов с разлитым перитонитом, получивший название Мангеймского индекса перитонита (МИП), который состоит из 8 факторов риска (табл. 1).

Таблица 1. Факторы Мангеймского индекса перитонита и баллы

Факторы риска	Баллы
Возраст более 50 лет	5
Пол – женщины	5
Органная недостаточность	7
Злокачественные новообразования	4
Продолжительность перитонита более 24 часов	4
Причина перитонита – толстая кишка (червеобразный отросток)	4
Распространенный перитонит	6
Характер выпота:	
– прозрачный (серозный)	0
– мутный (фибринозный, гнойный)	6
– каловый	12
Итого	

МИП предусматривает три степени тяжести перитонита. Первой степени тяжести МИП соответствует менее 20 баллов, а летальность составляет 0%; вторая степень тяжести – количество баллов от 20 до 30, летальность составляет до 30%; более 30 баллов (третья степень тяжести) – летальность доходит до 100%. Многочисленные исследования в европейских клиниках и в России подтверждают высокую чувствительность шкалы МИП в оценке тяжести течения и прогноза заболевания [Billing A., Fronlich D., Schildberg F.M., 1994; Demmel N., Muth G., Maag K., Osterholser G., 1994]. Выбор хирургического метода лечения больных с разлитым перитонитом решается во время первой операции и определяется макроскопической картиной на основании МИП. Однако его применение возможно только при первичной операции. В связи с запаздыванием результатов микробиологического исследования, основными критериями, которые позволяют решать основные вопросы хирургической тактики при повторных релапаротомиях, являются интраоперационные данные.

Для определения степени выраженности местных воспалительных изменений при разлитом перитоните было предложено использовать индекс брюшной полости (ИБП) [Гельфанд Е.Б., 1999; Кузин М.И., 2000; Савельев В.С., Филимонов М.И., Гельфанд Б.Р., Подачин П.В., Бурневич С.З., Гиткович В.Е., Гайнулин Ш.М., 1996; Савельев В.С., Филимонов М.И., Подачин П.В., 1998]. Его обоснование включает в себя 5 критериев: объем поражения брюшины, характер фибринозных наложений и экссудата, характеристика морфофункционального состояния тонкой кишки, а также наличие неудалимых нежизнеспособных тканей и возможная эвентрация (табл. 2)

Таблица 2. Факторы индекса брюшной полости и баллы

Признак	Баллы
Распространённость перитонита	
Местный	1
Разлитой	3
Характер экссудата	
Серозный	1
Гнойный	3
Геморрагический	4
Каловый	4
Наложения фибрина	
В виде панциря	1
В виде рыхлых масс	4
Состояние кишечника	
Инфильтрация стенки	3
Отсутствие перистальтики спонтанной и стимулированной	3
Кишечный свищ или несостоятельность анастомоза	4
Нагноение или некроз операционной раны	3
Эвентрация	3
Неудалённые девитализированные ткани	3
Суммарное количество баллов – ИБП	

Значение ИБП более 13 баллов может служить одним из показаний к программируемым санациям. В динамике комплексного лечения уменьшение ИБП меньше 10 баллов может служить показанием к прекращению санационных вмешательств. При лапаростомии с методом программированных санаций брюшная полость рассматривается как открытая гнойная рана с пассивным дренированием и периодическими санациями. Лапаростомия с программированными санационными релапаротомиями является наиболее эффективным методом санации брюшной полости в комплексном лечении разлитого гнойного перитонита; применение этого метода у больных в токсической и терминальной фазах перитонита позволило **снизить летальность в наиболее тяжёлой группе с 31,6 % до 20,9 %, а количество внутрибрюшных осложнений, приводящих к повторным хирургическим вмешательствам – с 53,3 % до 34,8%** [Врублевский Н.М.2005]. Показаниями к применению программированных санационных релапаротомий при лечении разлитого гнойного перитонита являются: токсическая и терминальная фазы разлитого гнойного перитонита; выраженная воспалительная реакция со стороны париетальной и висцеральной брюшины; наличие массивных, плотных наложений фибрина и некротических тканей; формирование межпетлевых абсцессов; **бактериальная контаминация перитонеального экссудата свыше 10^5 КОЕ/мл; МИП более 21 балла и значения по шкале APACHE II более 19 баллов; признаки абдоминального сепсиса $SIRS_3$, SIRS4. Индекс брюшной полости (ИБП) больше 10 баллов** [Врублевский Н.М.2005]. Противопоказаниями к проведению программных санаций брюшной полости являются: предагональное состояние больных; наличие нестабильной гемодинамики у пациентов. Длительность цикла санаций брюшной полости определяется с помощью индекса брюшной полости.

Критериями окончания программированных санаций служат уменьшение ИБП менее 10 баллов, нормализация температуры тела больного; стабилизация показателей эндотоксикоза, нормализация лейкоцитарной формулы крови, восстановление активной перистальтики кишечника, отсутствие гнойного отделяемого в брюшной полости, появление грануляционной ткани в ране и очищение петель кишечника от фибринозных наложений [Врублевский Н.М.2005]. Применение лапаростомы является очень травматичным для пациента. Основной задачей, конечно же, является купирование перитонита, но устранение лапаростомы тоже входит в приоритетные цели. Для снижения смертности, осложнений и длительности лечения, прямо или косвенно связанных с лапаростомой, необходимо максимально раннее окончательное закрытие брюшной полости. Основными факторами, влияющими на сроки устранения лапаростомы, являются методика временного закрытия брюшной полости и адекватная интенсивная терапия, в том числе антибактериальная терапия и нутритивная поддержка. Раннее ушивание апоневроза можно соотнести со сроком до семи дней от первичной операции. В отличие от пациентов с тяжелой травмой, у которых формирование лапаростомы основывается на принципе «Damage control», у пациентов, страдающих абдоминальным сепсисом, по данным ряда исследований, отмечен более низкий, при сравнении, процент первичного ушивания апоневроза и раннего устранения лапаростомы. Лапаростому следует ушивать сразу же, когда очаг инфекции санирован.

В случаях длительного применения лапаростомии, помимо интраабдоминальных осложнений, часто возникает ретракция и латерализация краев передней брюшной стенки, что делает технически невозможным первичное ушивание апоневроза и требует комплекса реконструктивных мер и операций на передней брюшной стенке. Закономерно, что при сохраняющемся нагноении раны передней брюшной стенки риск дальнейших осложнений возрастает.

Принципиально все методы устранения апоневроза делятся на аллопластические, с использованием сетчатых имплантов, и аутопластические. Все методы могут быть дополнены вакуумным дренированием передней брюшной стенки с последующим наложением вторичных швов.

Отдельно можно выделить такой способ устранения лапаростомы, как запланированная послеоперационная вентральная грыжа. При отсутствии технической возможности адекватно свести все слои передней брюшной стенки у пациентов с инфекцией передней брюшной стенки, с тяжелой конкурирующей патологией или существующей полиорганной недостаточностью, ушивается кожа, что также позволяет решить важную задачу – укрыть внутренние органы и снизить вероятность развития кишечного свища.

По результатам многих исследований доказано, что применение нерассасывающихся синтетических имплантов в позиции «мостика» (вшивание импланта в дефект апоневроза без непосредственного сопоставления его краев) для устранения дефекта передней брюшной стенки после лапаростомы, когда собственные ткани непосредственно не закрывают органы брюшной полости, увеличивает количество осложнений (спаечный процесс, аррозий и кишечных свищей). Таким образом, синтетические импланты не рекомендуют для устранения лапаростомы в неотложной хирургии.

При всех преимуществах открытого метода дренирования брюшной полости при гнойном перитоните, для адекватного постоянного дренирования брюшной полости с максимальной эвакуацией патологического содержимого в межсанационный период, просто пассивное дренирование не годится, ввиду его низкой эффективности. Решение данной проблемы кроется в разработке и применении методик для активной эвакуации с адекватным дренированием и надёжным прикрытием жизненно важных органов брюшной полости. С развитием современных технологий и материалов появляются методы, позволяющие чисто технически решать данную проблему в настоящее время. Вакуумное дренирование брюшной полости является одним из способов завершения хирургического лечения, когда выполнен основной этап операции.

Метод лечения ран контролируемым отрицательным давлением при формировании лапаростомы при гнойном перитоните обеспечивает активный отвод экссудата из брюшной полости между санациями. То есть сочетание метода лапаростомии с программированными санациями и метода вакуумного дренирования брюшной полости позволяет значительно оптимизировать лечение перитонита и улучшить результаты лечения.

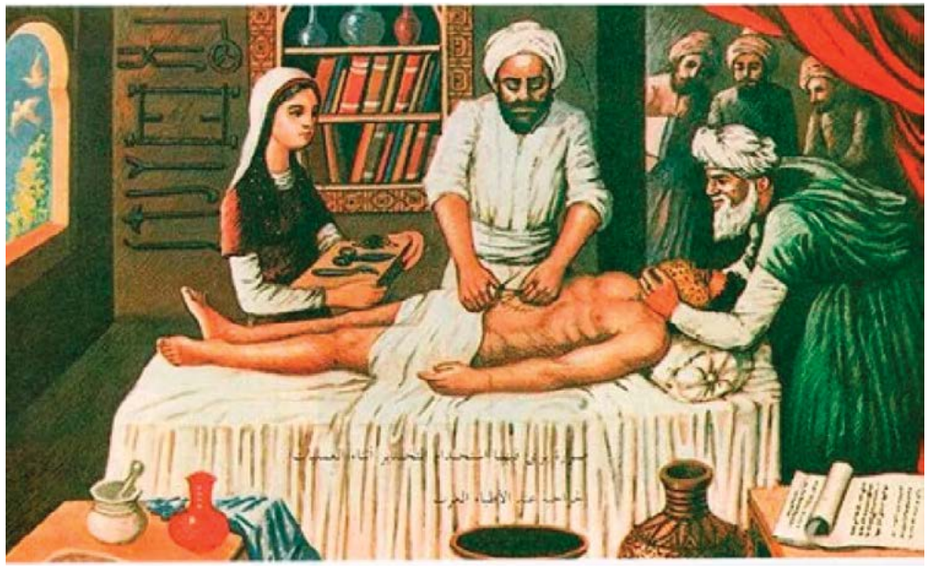

Использование отрицательного давления для лечения различных заболеваний прослеживается со времен Древнего Рима и Китая: для удаления ядов, механического воздействия на очаги воспаления, накладывали и на неповрежденную кожу.

В Европе создание разрежения применяли при кровопускании. В XIX – XX веках появилось теоретическое обоснование применения отрицательного давления Н.И. Пироговым, Т. Бильротом, А. Биром. В XX веке появляются различные методики, основанные на изменения давления во многих областях медицины. В нашей стране обоснованием и применением отрицательного ваккумного давления занимались Ю.А. Давыдов и А.Б. Ларичев, выпустившие в 1999 г. монографию «Вакуум-терапия ран и раневой процесс».

И только в 90-е годы XX века применение отрицательного давления начало активно применяться при ведении пациентов с лапаростомой. Такое, с первого взгляда, запоздалое использование вакуум-терапии связано с появлением современных технических решений для практического применения. Взаимодополняющее применение двух этих методов, вакуумного дренирования и лапаростомии, описано в 1994 г. авторами Argenta и Morykwas. Следующим этапом было создание доказательной базы для применения отрицательного давления и разработке доступных технических решений. Первая запатентованная технология принадлежала Kinetic Concepts, Inc. (KCI, США, Сан-Антонио). Компанией KCI были проведены основные многоцентровые клинические исследования по лечению различного типа ран, на которых основываются современные представления о показаниях и противопоказаниях к применению метода, выбору режимов терапии, материалов и механизмов для проведения лечения, длительности терапии, выявлении осложнений и нежелательных явлений. В литературе можно встретить множество терминов, являющихся по сути синонимами, обозначающих вакуумную терапию. Наибольшее распространение получили следующие термины, обозначающие названия методик: Negative pressure wound treatment (NPWT), V.A.C.-therapy, Topical negative pressure treatment (TNP). В России чаще используют следующие понятия – вакуумная терапия (вакуум-терапия) ран, вакуум-ассистированные повязки, лечение ран отрицательным давлением.

В настоящее время показания к проведению вакуум-терапии более обширны. Почти все инфицированные и неинфицированные раны могут вестись с помощью NPWT. В литературе множится количество публикаций о применении вакуум-терапии, кроме лечения ран при самой различной патологии, также при лечении перитонита, эвентрации кишечника, кишечных свищах, несостоятельности кишечных анастомозов и др. (Argenta L.C. et al., 1997; Оболенский В.Н. с соавт., 2010). В 2011 г. компанией Lohmann&Rauscher разработана новая концепция для контролируемой отрицательным давлением (CNP) терапии в открытой брюшной полости. На первом этапе исследование проводилось на животных (Author: Auer Th., Schmitz M., Riegler M.Y., Wagner G., Wels A. Citation: European Wound Management Association (EWMA) Brussels, 25-27 May 2011. EWMA Journal supplement (2011) 11 (2): 133 Type: Laboratory res- earch. Main Products: Suprasorb® CNP Draina- gefolie).

Этим исследованием было доказано, что аппарат может быть применен у людей.

Показательно использование лапаростомии с применением методики Вакуумного дренирования при лечении разлитого гнойного перитонита с абдоминальным сепсисом, при безуспешности применения других способов хирургического лечения. Использование Suprasorb CNP Drainagefolie (дренажная пленка для брюшной полости) показало отличные результаты. **(A new treatment of the «open abdomen» with controlled negative pressure and a new device. Author: Reich-Weinberger S., Schmitz M., Ofner D. Citation: European Wound Management Association (EWMA) Brussels, 25-27 May 2011. EWMA Journal supplement (2011) 11 (2): 178 Type: Case series reports Main Products Suprasorb® CNP Drainagefolie).** Использование дренажной пленки Suprasorb® CNP Drainagefolie позволяет надежно защитить органы брюшной полости от повреждающего воздействия отрицательного давления, при этом эффективно отводит экссудат из всех отделов брюшной полости в верхние слои ран. Рана передней брюшной стенки тампонируется специальной абдоминальной губкой, дренируется, фиксируется пленкой и подсоединяется к аппарату Suprasorb CNP. За период с октября 2012 г. по март 2013 г. проведено многоцентровое (68 медицинских центров) исследование

CIAOW (Complicated intra-abdominal infections worldwide observational study, всемирное обзорное исследование осложненных форм интраабдоминальной инфекции). В исследовании принимали участие пациенты старше 18 лет, получавшие хирургическое или интервенционное лечение осложненных форм внутрибрюшной инфекции. В исследовании принимали участие 1898 пациентов, средний возраст составил 51,6 лет (от 18 до 99 лет). Из них 777 (41%) были женщины, 1121 (59%) мужчины. В 827 случаях (43,6%) имел место разлитой перитонит, а 1071 (56,4%) пациентов получали лечение по поводу местного перитонита или внутрибрюшных абсцессов. Уровень смертности составил 10,5% (199/1898). 565 (29,8%) пациентов в раннем послеоперационном периоде получали лечение в ОРИТ. У 137 пациентов развился тяжелый абдоминальный сепсис, у 132 пациентов – септический шок. В 223 случаях (11,7%) потребовались повторные оперативные вмешательства. У 62 пациентов (11,3%) была сформирована лапаростома. **Complicated intra-abdominal infections worldwide: the definitive data of the CIAOW Study (World Journal of Emergency Surgery 2014, 9:37).** Использование методики лапаростомии значимо выросло за последние 20 лет. В 55% случаев для временного закрытия лапаростомы используется метод вакуумного дренирования. (MacLean AA, O'Keeffe T, Augenstein J: Management strategies for the open abdomen: survey of the American Association for the Surgery of Trauma membership. Acta Chir Belg 2008, 108:212–218.) Использование методики лапаростомии достоверно снизило уровень летальности. **(Cheatham ML, Safcsak K: Is the evolving management of intra-abdominal hypertension and abdominal compartment syndrome improving survival? Crit Care Med 2010, 38:402–407.)** Применение методики вакуумного дренирования брюшной полости при ведении лапаростомы позволят снизить общий уровень летальности и процент осложнений. Повышается уровень полного устранения лапаростомы с послойным ушиванием раны передней брюшной стенки до 65-75%, что позволяет, помимо улучшения качества жизни пациента, снизить длительность пребывания в ОРИТ и среднюю длительность лечения, уменьшает количество отсроченных оперативных вмешательств для устранения дефекта передней брюшной стенки и укорачивает реабилитационный период. Эти показатели имеют отражение в общей стоимости лечения и реабилитации, снижая затраты. **«Negative pressure wound therapy management of the «open abdomen» following trauma: a prospective study and systematic review» Navsaria et al. World Journal of Emergency Surgery 2013, 8:4** Формирование лапаростомы с применением вакуумного дренирования брюшной полости достоверно уменьшает количество программированных санаций, а также позволяет снизить трудовые затраты среднего медицинского персонала (облегчение мероприятий ухода), и врачебного персонала (система вакуумного дренирования эффективно функционирует в течении 48-72 часов и не требует перевязок). **The use of vacuum-assisted wound closure system for management of difficult wounds. Cengiz Tavusbay et al. Biomedical Research 2013.**

Методика Вакуумного дренирования применима для дренирования при лапаростомическом ведении больных с тяжёлым разлитым гнойным вторичным и третичным перитонитом в терминальной и токсической фазах заболевания, осложнённым абдоминальным сепсисом. Это составляет 10% -12% в общей массе разлитых перитонитов.

Применение методики NPWT при лечении разлитого гнойного перитонита в терминальной и токсической фазах перитонита позволяет выигрышно, по сравнению с пассивным дренированием брюшной полости при лапаростомии, надежно защитить органы брюшной полости, при этом активно и эффективно отводит экссудат из всех отделов брюшной полости в верхние слои раны. Значимо сокращают количество программируемых санационных релапаротомий в среднем с 4 до 2 операций. Уменьшается срок

госпитализации с 12,2 до 10,3 дней, уменьшают количество гнойных внутрибрюшных осложнений с 34,8% до 20%. Снижется летальность с 20,9 % до 16,6 %. Наибольшая летальность была зарегистрирована у пациентов старшей возрастной группы более 70 лет (50%), что связано, в первую очередь, с сопутствующими заболеваниями. На фоне тяжёлой гнойной интоксикации наступала декомпенсация функций органов и систем, развитие полиорганной системной недостаточности, что и обусловило высокую летальность в этой возрастной группе. По результатам анализа 69 исследований, включающих 3076 пациентов: применение систем вакуумного дренирования следует применять в качестве первой линии терапии при лапаростоме, когда имеется возможность отложенного первичного закрытия, в том числе после декомпрессии при абдоминальном компартмент-синдроме.

В исследование включены 54 пациента с распространённым гнойным перитонитом, находившихся на лечении в «Городской больнице №40» города Санкт-Петербург. Во всех случаях вследствие выраженности перитонита и абдоминального сепсиса оперативное вмешательство завершено формированием лапаростомы. Для временного закрытия брюшной полости у пациентов основной группы (29 больных) использовалась система управляемого отрицательного давления в контрольной группе (25 пациентов) формирование лапаростомы осуществлялось традиционным способом.

Тяжесть состояния пациентов с распространённым гнойным перитонитом и степень локальных изменений в брюшной полости оценивали с помощью шкалы APACHE II, SOFA, Мангеймского индекса перитонита, Индекса брюшной полости.

Среднее количество программированных санаций при использовании системы вакуумного дренирования составило от 1 до 4, в среднем 1,9±0,85, при «пассивной» лапаростоме количество санаций составило от 1 до 11 в среднем 4,5, и эти показатели имеют значимые статистические различия.

У 29 пациентов с лапаростомой и вакуумным дренированием брюшной полости интраабдоминальные осложнения развились у 6 пациентов (20,7%), в группе сравнения осложнения отмечены у 10 пациентов (40,0%). Нагноение послеоперационной раны при использовании вакуумного дренирования брюшной полости отмечено у 4 пациентов (в 13,8% случаев), против 6 пациентов (24%) в группе контроля.

Осложнения со стороны сердечно-сосудистой, дыхательной, почечной и церебральной систем зарегистрированы у 14 пациентов (48,3%). В контрольной группе системные осложнения развились у 10 пациентов (40,0%).

В процессе лечения произведена оценка динамики индекса брюшной полости Савельева. Во время первой программированной санации достоверных различий в местных проявлениях распространённого перитонита не отмечено, но уже ко 2-й санации, на 4-5 сутки после формирования лапаростомы, выявлено снижение индекса брюшной полости. Более отчетливое снижение этого интегрального показателя является прямым отражением регресса местных признаков распространённого перитонита и приводит к более быстрому устранению лапаростомы.

При оценке интегральных показателей тяжести состояния в основной группе отмечено достоверное их снижение: по шкале APACHE-II с 14,8 до 9. Схожие изменения отмечены и при анализе динамики шкалы SOFA. Полученные данные свидетельствуют о более быстром и эффективном купировании тяжелого абдоминального сепсиса.

Однако общий уровень летальности в группах не имеет значимых отличий.

При подробном анализе летальности было выявлено, что в 83,3% случаев (10 пациентов) – против 50% случаев в группе контроля – летальный исход наступил уже

после устранения лапаростомы и купирования распространённого перитонита. Летальный исход наступал вследствие осложнений со стороны сердечно-сосудистой системы или от прогрессирования полиорганной недостаточности. И только в 2-х случаях летальный исход наступил в результате развития рефрактерного септического шока.

Таким образом, применение системы вакуумного дренирования в комплексном лечении перитонита позволяет уменьшить количество программированных санаций. Отмечена тенденция к снижению числа местных осложнений. При тяжелом абдоминальном сепсисе с прогрессирующей полиорганной недостаточностью, септическом шоке и с неблагоприятным преморбидным фоном использование NPWT значимо не влияет на общий уровень летальности. Более позднее наступление летального исхода позволяет говорить о том, что септический шок уступил ведущую роль в структуре летальности синдрому полиорганной недостаточности, что оставляет надежду на дальнейший прогресс в улучшении исходов лечения.

Внедрение в клиническую практику профессионального оборудования для лечения ран контролируемым отрицательным давлением, в частности аппарата Suprasorb CNP, позволяет значительно оптимизировать лечение перитонита методом программированных санаций и улучшить результаты лечения.

Системы для терапии отрицательным давлением имеют общую физическую основу, несмотря на это, существует большое количество воплощений в конкретных технических изделиях. Применение на практике каждого конкретного вида аппарата для осуществления терапии отрицательным давлением имеет свои преимущества и недостатки.

К самым простым в техническом исполнении и соответственно самым дешевым можно отнести аппараты, подобные отсасывателю медицинскому портативному «Висма-Планар В-40А» (рис. 8)

Рис. 8. Аппарат «Висма-Планар В-40А»

Данный аппарат обладает достаточной мощностью для поддержания градиента давления до 150 мм рт. ст. и предназначен для работы в непрерывном режиме до

5 суток. Из простоты конструкции подобных аппаратов напрямую вытекают их недостатки. Аппараты данной группы не мобильны (требуют постоянного подключения к электросети), что ограничивает перемещение пациента в пределах длинны электрического шнура. Они имеют возможность работать только в одном режиме – поддержание заданного градиента отрицательного давления и даже не способны его снизить, если по каким-либо причинам он был превышен.

К современным и технически более сложным аппаратам, применяемым у нас на практике, следует отнести «Hartmann VivanoTec Atmos S042 NPWT» и «Lohmann&Rauscher Suprasorb CNP P1». **Аппараты Suprasorb CNP P1 и Suprasorb CNP P2 имеют:**

- возможность работы как в постоянном, так и переменном режиме отрицательного давления;
- двойную систему фильтрации: встроенный внутренний фильтр и фильтр в пакете-вкладыше с коэффициентом эффективности фильтрации 99%; пакет-вкладыш для сбора экссудата, оснащенный клапаном, обеспечивающий защиту от переполнения. Емкость для сбора экссудата для аппарата Suprasorb CNP P1 составляет 1000 мл, аппарата Suprasorb CNP P2 – 250 мл;
- гелеобразующий агент в контейнере для сбора экссудата, обеспечивающий безопасную утилизацию использованных пакетов;
- полностью русифицированное меню и инструкцию на русском языке;
- цветовую кодировку дисплея: желтый – режим настройки/ожидания, зеленый – режим работы, красный – ошибка системы;
- звуковые сигналы тревоги;
- литиево-ионную батарею, обеспечивающую до 20 часов автономной работы;
- бесшумную работу системы;
- большой ассортимент расходных материалов.

Режимы работы аппаратов Suprasorb CNP P1 и Suprasorb CNP P2.

Постоянный режим рекомендуется при сильной и умеренной степени экссудации и при наличии инфекции. Минимальное значение давления −10 мм рт. ст. Максимальное значение – −200 мм рт. ст. Аппараты Suprasorb CNP в отличие от других вакуумных аппаратов по профессиональному лечению ран используют рекомендуемое отрицательное давление −80 мм рт. ст. Это давление может меняться в зависимости от задач по лечению ран, имеющих различные характеристики. Так, для лечения глубоких узких ран с сильной степенью экссудации давление может быть увеличено до − 100-120 мм рт. ст. Для ран со слабой степенью экссудации при наличии ран на фоне компенсированных или субкомпенсированных окклюзионных поражений сосудов конечностей, а также для фиксации кожных трансплантатов может быть использовано отрицательное давление с цифрами − 50-70 мм. рт. ст. Выбираемый уровень давления устанавливает врач в зависимости от исходных характеристик раны и в ходе динамики лечения больного. Постоянный режим работы в основном применяется в первую фазу раневого процесса.

Переменный режим работы рекомендуется для стимуляции роста грануляционной ткани, улучшения микроциркуляции в области раневого ложа. Значение давления задается в интервале от −10 до −80 мм рт. ст., шаг временного интервала колебания давления 0,5 мин. В клинической практике используют переменный режим работы с градиентом давления до −30-40 мм рт. ст. Наиболее часто используемый режим отрицательного давления −50-80 мм рт. ст. Переменный режим работы чаще используют во вторую фазу раневого процесса при лечении хронических ран.

Рис. 9. Внешний вид аппарата Suprasorb CNP P1и Suprasorb CNP P2

Рис. 10. Внешний вид аппарата VivanoTec Atmos S042 NPWT

Оба эти аппарата обладают большой мобильностью, которую обеспечивают встроенные литий-ионные аккумуляторные батареи (14.4V 2.25Ah у VivanoTec Atmos S042 NPWT и 7.4V 4.4Ah Suprasorb CNP P1). На практике зачастую оба эти аппарата способны проработать до суток без подзарядки аккумулятора, а при его разрядке заранее подают звуковой и световой сигнал. Эти аппараты способны создавать и поддерживать достаточно большое разряжение: VivanoTec Atmos S042 NPWT – до 250 мм рт.ст., а Suprasorb CNP P1 – до 200 мм рт.ст.

Рис.11. Дисплей аппарата Suprasorb CNP P1

Контроль давления осуществляется специальным микропроцессором. Также оба они имеют два режима работы: постоянный (постоянное поддержание заданного градиента давления) и переменный (чередование высокого и низкого разряжения с заданными временными интервалами).

Рис.12. Дисплей аппарата VivanoTec Atmos S042 NPWT.

Рис. 13. Применение аппарата Suprasorb CNP P1

Рис. 14 а. Применение аппарата VivanoTec Atmos S042 NPWT

Рис. 14 б. Применение аппарата VivanoTec Atmos S042 NPWT

Сбор отделяемого осуществляется в специальные одноразовые контейнеры, содержащие реактивы для преобразования жидкости в гель, что достаточно удобно в работе и биологически безопасно. На практике было отмечено, что при работе с поверхностными ранами и ранами с низкой экссудацией у аппарата VivanoTec Atmos S042 NPWT реже возникали сбои и ошибки в работе. Вероятно, это может быть обусловлено конструктивными различиями в устройстве дренажа/порта. У аппарата Suprasorb CNP P1 отток отделяемого и контроль давления осуществляются по линейному дренажу, в то время как у VivanoTec Atmos S042 NPWT применяется двухконтурный порт с разделением между собой пути для забора отделяемого и контроля давления. Но, казалось бы, отличное конструктивное решение применить двухконтурный порт в аппарате VivanoTec Atmos S042 NPWT делает его практически неприменимым для внутрипросветного дренирования, например при повреждениях пищевода, но эту задачу можно попробовать решить даже с применением «Висма-Планар В-40А».

На данный момент не существует идеального технического решения для аппарата терапии отрицательным давлением. Выбор делается исходя из конкретной задачи.

Рис. 15. Абдоминальные наборы Surasorb CNP

Рис. 16. Абдоминальный набор VivanoMed

Профессиональные абдоминальные наборы в сочетании с аппаратами для вакуумной терапии удаляют инфицированное жидкое содержимое брюшной полости и поддерживают необходимое натяжение мягких тканей. Это минимизирует расхождение фасций и способствует их сведению. Использование абдоминального набора облегчает повторный доступ к брюшной полости и исключает внутреннее и внешнее микробное обсеменение лапаростомической раны. В состав набора входит защитное покрытие для внутренних органов, которое предотвращает адгезию внутренних органов к париетальной брюшине и к губке.

Необходимо строго следовать показаниям и противопоказаниям при использовании вакуумной терапии. Должны рассматриваться и другие методы лечения перитонита, в том числе современными и традиционными методами.

ПРИНЦИПЫ NPWT

В своей книге по вакуумной терапии, опубликованной в 2006 году, Вилли описал пять механизмов, с помощью которых применение отрицательного давления на рану может помочь в процессе лечения: 1) уменьшение раны в размерах, 2) стимулирование образования грануляционной ткани, 3) непрерывное очищение раны после адекватной первичной хирургической обработки, 4) непрерывное удаление экссудата и сокращение интерстициального отека.

Эффекты вакуумной терапии на ткани описаны на основании лабораторных исследований и многолетней клинической практики. Наиболее полно сформулированы Оболенским В.Н. с соавторами (2008, 2010 г.):

1. Активное удаление избыточного раневого отделяемого, в том числе веществ, замедляющих заживление раны (например матриксные металлопротеазы).
2. Сохранение влажной раневой среды, стимулирующей ангиогенез, усиливающей фибринолиз и способствующей функционированию факторов роста.
3. Снижение бактериальной обсемененности тканей.
4. Снижение локального интерстициального отека тканей, усиление местного лимфообращения и транскапиллярного транспорта, что увеличивает скорость формирования грануляционной ткани.
5. Усиление местного кровообращения.
6. Деформация тканевого ложа: за счет локального отрицательного давления происходит растяжение раневого ложа. Растяжение клеток способствует их пролиферации и более интенсивному делению.
7. Уменьшение площади раны. Прямое воздействие отрицательного давления на дно и края раны способствует ее стяжению. Этот эффект напрямую снижает размеры раны, а улучшение скорости формирования и качества грануляционной ткани повышает шансы на успех при закрытии раны.
8. Уменьшение тканевой гипоксии за счет стимуляции неоангиогенеза и улучшения качества грануляционной ткани.
9. Усиление эффекта медикаментозного лечения базируется на улучшении биодоступности лекарственных средств в пораженных тканях на фоне усиления местного крово- и лимфообращения и транскапиллярного транспорта.

Безопасность систем вакуумного дренирования как метода временного закрытия брюшной полости основывается на:

1. Применение неадгезивной пленки (как обязательного компонента промышленных систем вакуумного дренирования) обеспечивает защиту кишки.
2. Применение отрицательного давления приводит к стяжению передней брюшной стенки, обеспечивая ее стабильность.
3. Поддержание стерильности.
4. ***Терапевтическое воздействие:***
5. Снижение формирования спаечного процесса.
6. Удаление экссудата и снижение отека тканей.
7. Удаление фибрина.
8. При наличии кишечных свищей облегчает их отграничение.

Способствует более быстрому устранению лапаростомы:

1. Купирование перитонита.
2. Воздействие отрицательного давления на рану передней брюшной стенки.
3. Формирование грануляционной ткани при невозможности сведения раны передней брюшной стенки как подготовка к пластическому закрытию.

Рис. 17. Результат лечения перитонита с применением методики NPWT

NPWT способствует снижению формирования спаечного процесса за счет эвакуации экссудата с большим количеством микроорганизмов и провоспалительных цитокинов, улучшение васкуляризации (и снижение ишемии). При правильной установке системы вакуумного дренирования не остается «пустых пространств». Однако некоторые эффекты вакуумной терапии способствую формированию спаек. Это активация клеточной миграции, стимуляция ангиогенеза и формирование грануляций, непосредственный контакт с брюшиной.

Особенности технического исполнения систем вакуумного дренирования определяет их безопасность и эффективность перед другими методами ведения пациентов с лапаростомой:

1. При использовании NPWT не происходит травматизация апоневроза временным ушиванием.
2. Сохранение физиологического положения внутренних органов в брюшной полости.
3. Активное удаление экссудата.

Рис. 18. Гнойный перитонит с эвентрацией кишечника в гнойную рану передней брюшной стенки

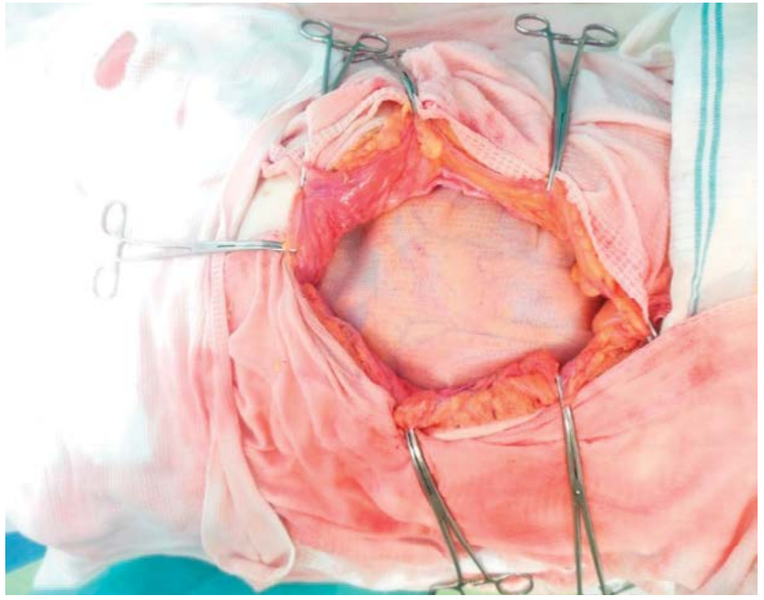

Рис. 19. Брюшная полость санирована, петли кишечника закрыты пленкой Suprasorb® CNP Drainagefolie

Рис. 20. Рана передней брюшной стенки закрыта абдоминальной губкой Suprasorb CNP и дренирована плоским дренажом

Рис. 21. Рана передней брюшной стенки закрыта марлей Kerlix AMD Suprasorb CNP

Рис. 22. Рана передней брюшной стенки частично сближена швами

Рис. 23. Рана закрыта пленкой Suprasorb F, дренаж выведен через контраппертуру и подсоединен к аппарату Suprasorb CNP с работой в режиме постоянного отрицательного давления -80 мм рт. ст.

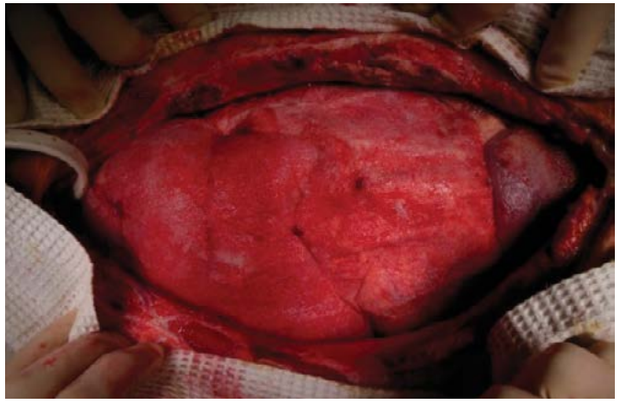

Рис. 24. Состояние раны через 2 суток. Брюшная полость сухая, рана передней брюшной стенки очистилась, уменьшилась в размерах

В основе данной методики лежит активное удаление экссудата и фибриновых пленок, механическое воздействие на ткани за счет отрицательного давления. Это проявляется в улучшении кровоснабжения, стимулирует рост грануляций.

Терапия отрицательным управляемым давлением для применения в неотложной абдоминальной хирургии рассматривается как метод дренирования или временного закрытия брюшной полости.

После выполнения санации брюшной полости петли кишечника аккуратно укладываются в брюшной полости, при необходимости производится декомпрессия тонкой кишки зондом.

Состав:

Упаковка: 1 шт. в коробке.

Защитное покрытие VivanoMed для внутренних органов препятствует их прилипанию к брюшине, выстилающей изнутри переднюю брюшную стенку. Покрытие снабжено специальными карманами для более простого и безопасного введения в брюшную полость.

Простой и безопасный способ ведения лапаростомы и дренирования брюшной полости в составе системы Vivano. Абдоминальный набор VivanoMed вместе с аппаратом VivanoTek удаляет инфицированный экссудат из брюшной полости, поддерживает переднюю брюшную стенку, минимизирует травматизацию внутренних органов при лечении отрицательным давлением, позволяет хирургу получить минимально травматичный повторный доступ к брюшной полости.

ЭТАПЫ ФОРМИРОВАНИЯ ЛАПАРОСТОМЫ С ИСПОЛЬЗОВАНИЕМ СИСТЕМ ВАКУУМНОГО ДРЕНИРОВАНИЯ БРЮШНОЙ ПОЛОСТИ

После завершения основных этапов операции в брюшную полость укладывается дренажная пленка. Это неадгезивная пленка обеспечивает защиту органов брюшной полости. Дренажная пленка обеспечивает адекватный отвод экссудата из брюшной полости за счет двуслойной структуры. Капиллярный эффект усиливается многочисленными порами.

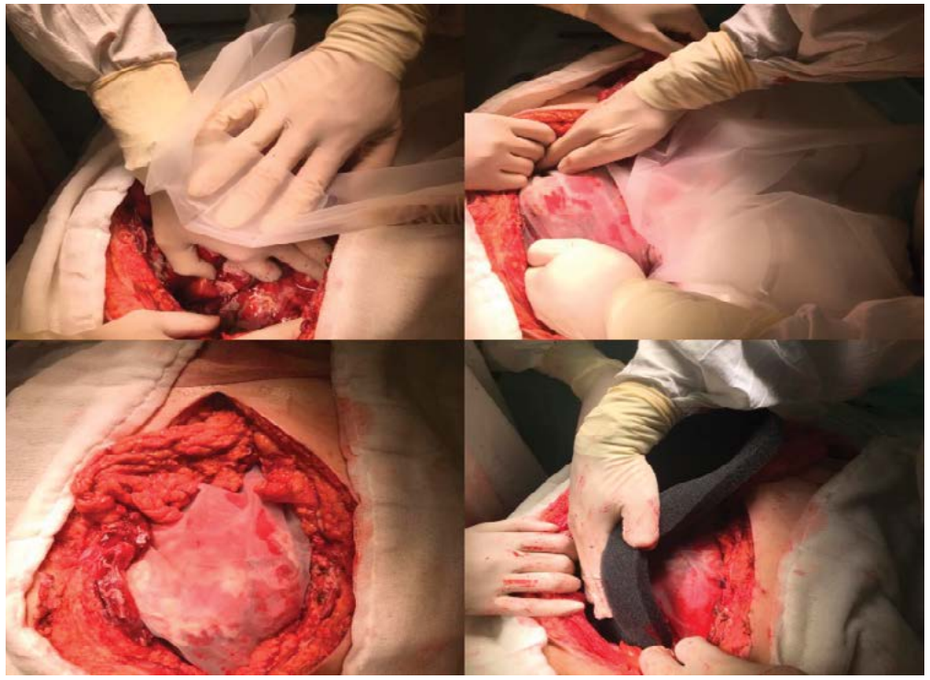

Рис. 25. Укладка дренажной пленки в брюшную полость

Дренажная пленка представляет собой высокотехнологичное решение, разработанное специально для применения в брюшной полости. Она легко моделируется, обладает оптимальными гипоаллергенными свойствами и накладывается непосредственно на органы и ткани. За счет капиллярного эффекта обеспечивается абсорбция со всей поверхности раны вплоть до краевых зон и тем самым эффективное выведение экссудата, в том числе из глубоких участков брюшной полости.

Вторым этапом раневая полость, в нашем случае брюшная полость, заполняется полиуретановой пеной.

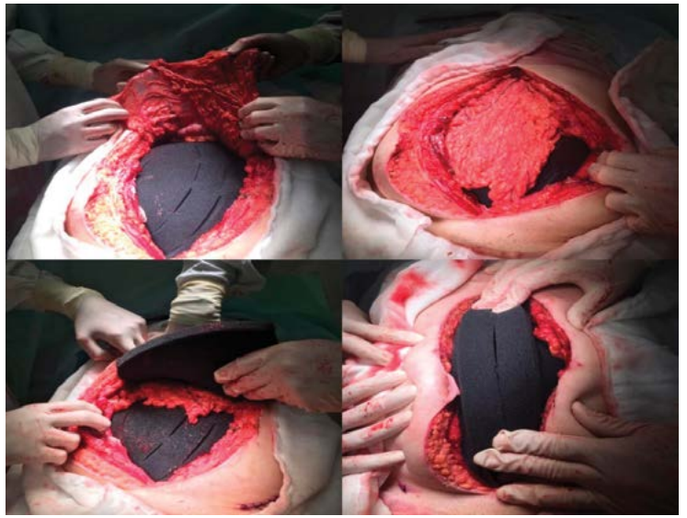

Рис.26. Заполнение брюшной полости полиуретановой пеной

Полиуретановая пена укладывается равномерно на неадгезивную пленку поверх петель кишечника. Полиуретановая пена легко режется и моделируется, полностью заполняя брюшную полость и равномерно распределяя отрицательное давление. При выраженном фартуке большого сальника последний укладываем на полиуретановую пену, поверх сальника укладываем ещё один слой полиуретановой пены.

Последний этап формирования лапаростомы с применением вакуумного дренирования – это герметизация.

Рис. 27. Герметизация брюшной полости инцизной пленкой

На рану герметично наклеивается инцизная пленка и подсоединяется вакуумный аспиратор VivanoTec Atmos S042 NPWT .

Техника и последовательность формирования лапаростомы с использованием системы Suprasorb CNP практически такая же, как и при использовании абдоминального набора VivanoMed .

После завершения основных этапов операции в брюшную полость укладывается дренажная пленка. Использование дренажной пленки Suprasorb® CNP Drainagefolie позволяет надежно защитить органы брюшной полости от повреждающего воздействия отрицательного давления, при этом эффективно отводит экссудат из всех отделов брюшной полости в верхние слои раны.

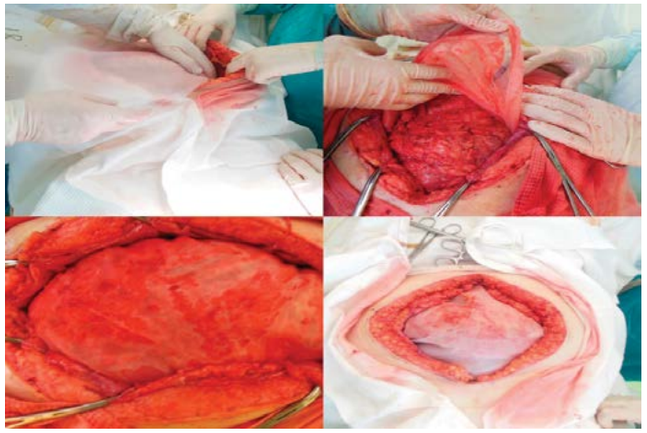

Рис. 28. Пленка Suprasorb® CNP Drainagefolie при формированием лапаростомы

Рана передней брюшной стенки тампонируется специальной абдоминальной губкой Suprasorb CNP, она равномерно укладывается на неадгезивную пленку поверх петель кишечника.

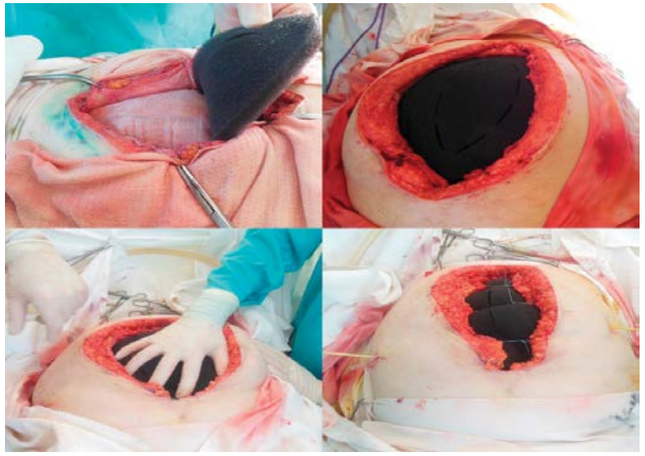

Рис. 29. Использование абдоминальной губки Suprasorb CNP

Абдоминальная губка легко режется и моделируется, полностью заполняя брюшную полость и равномерно распределяет отрицательное давление.

Через отдельный прокол в коже передней брюшной стенки в рану заводят силиконовый дренаж.

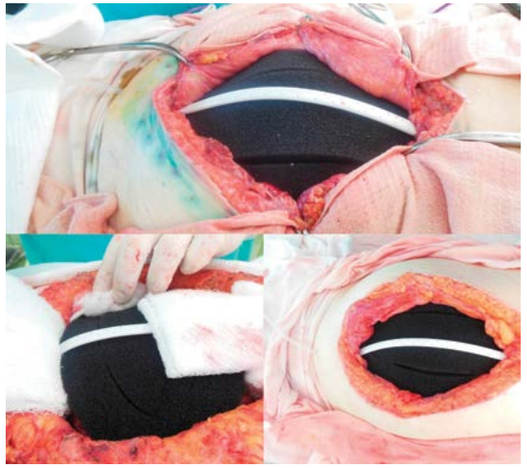

Рис. 30. Установка силиконового дренажа

Силиконовый дренаж укладывают сверху на абдоминальную губку. Поверх дренажа помещают марлю Kerlix AMD Suprasorb CNP

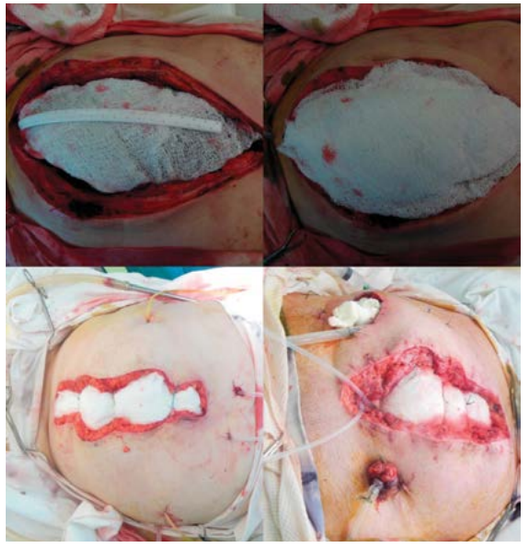

Рис. 31. Укладка марли Kerlix AMD Suprasorb CNP под дренаж и поверх него

Рис. 32. Накладывание провизорных швов поверх марли

Последний этап формирования лапаростомы с применением вакуумного дренирования – это герметизация. Наклеивается инцизная пленка.

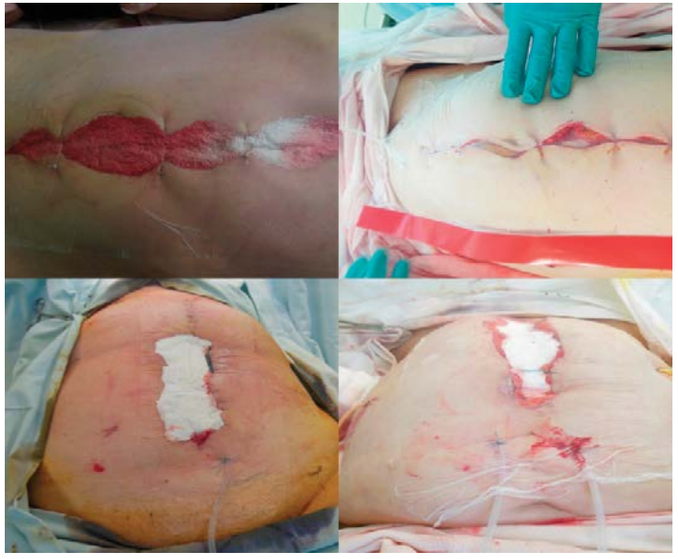

Рис. 33. Инцизная пленка на ране

Рис. 34. Подсоединение вакуумного аспиратора Suprasorb CNP

КЛИНИЧЕСКИЕ СЛУЧАИ

КЛИНИЧЕСКИЙ СЛУЧАЙ №1

Пациент К., 45 лет, поступил в плановом порядке для устранения илеостомы. Илеостома сформирована в экстренном порядке, за 10 месяцев до госпитализации, по поводу болезни Крона, осложненной перфорацией подвздошной кишки, распространённым гнойным перитонитом. Сопутствующий диагноз: болезнь Бехтерева (анкилозирующий спондилит, стадия – IV, активность – I). Посттравматическая контрактура тазобедренного, коленного и голеностопного суставов правой нижней конечности. После предоперационной подготовки выполнено устранение илеостомы швом 2/3 по Мельникову.

На 6-е сутки послеоперационного периода отмечено поступление кишечного отделяемого из раны. Выполнена релапаротомия, при ревизии брюшной полости выявлена перфорация кишечной стенки терминального отдела подвздошной кишки. Выявлена также несостоятельность анастомоза с подтеканием кишечного содержимого в свободную брюшную полость. Инфицирование клетчатки в области кишечного свища вызвало развитие флегмоны передней брюшной стенки. Сформирована лапаростома с применением системы вакуумного дренирования. Выведена илеостома в левой подвздошной области.

Рис. 35. Распространённый гнойный перитонит, формирование лапаростомы

На 2-е сутки послеоперационного периода выполнена программированная санация.

Рис. 36. Функционирующая система вакуумного дренирования у пациента с болезнью Бехтерева, флегмоной передней брюшной стенки, илеостомой.

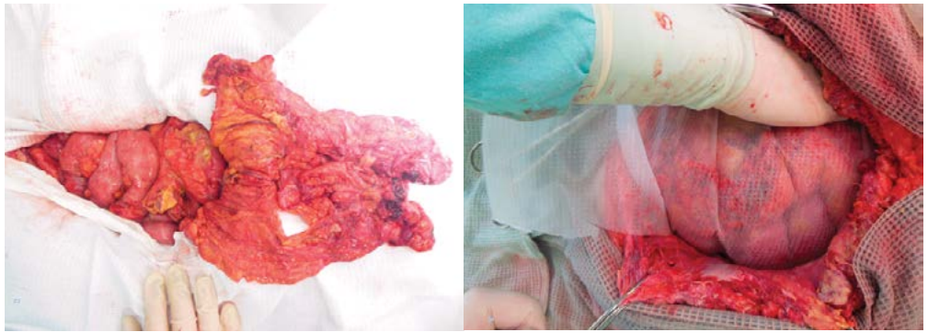

Рис. 37. Программированная санация №1. Уменьшение количества выпота и фибрина в брюшной полости, снижение инфильтрации стенок кишки

Продолжено вакуумное дренирование.

Рис. 38. Этапы формирования лапаростомы с применением системы вакуумного дренирования

Интервал между санациями составляет 48-96 часов, в зависимости от степени выраженности воспалительных изменений и состояния пациента. Следующая программированная санация выполнена на 5-е сутки после формирования лапаростомы, с интервалом в 72 часа.

Рис. 39. Программированная санация №2. Подготовка к наложению вторичных швов

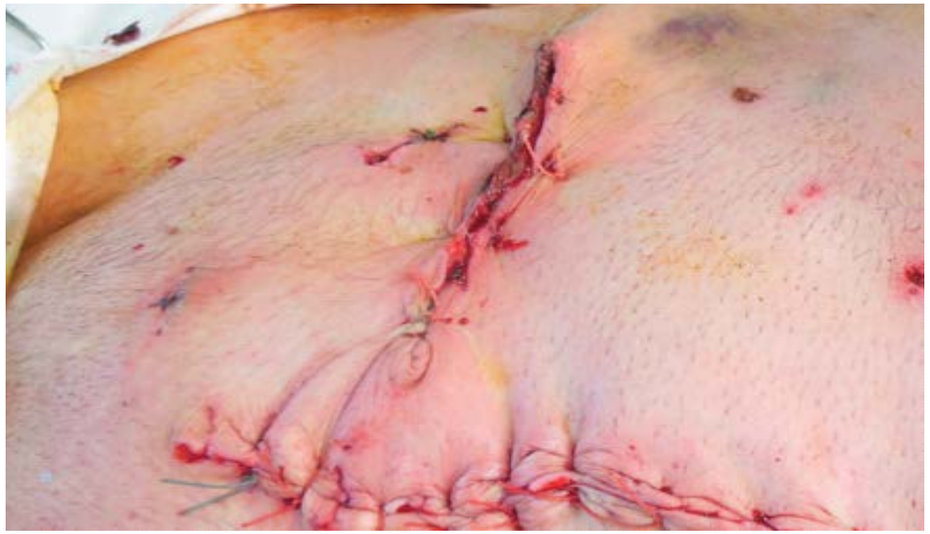

Рис. 40 а.

Рис. 40 б. Наложены вторичные швы. Внешний вид пациента через 3 месяца

КЛИНИЧЕСКИЙ СЛУЧАЙ №2

Пациентка Л, 77 лет, доставлена в СПбГБУЗ «Городская больница №40» 21.04.2016 года бригадой скорой медицинской помощи (СМП) с подозрением на острый инфаркт миокарда. Осмотрена хирургом, диагностированы признаки состоявшегося кровотечения из дивертикулов толстой кишки (в анамнезе – около 2 суток назад больная отметила появление примеси крови в стуле на фоне передозировки варфарина, выраженной общей слабости). 24.04.2016 года появились признаки возобновившегося кишечного кровотечения с нарастанием тяжелой анемии. Выполнена лапаротомия, обструктивная резекция левой половины ободочной кишки, формирование колостомы в левом мезогастрии, дренирование брюшной полости.

27.04.2016 года при осмотре отмечены гнойно-воспалительные изменения мягких тканей брюшной стенки, частичная несостоятельность колостомы.

27.04.2016 года выполнена операция: релапаротомия, резекция участка ободочной кишки с колостомой в пределах здоровых тканей; вскрытие, дренирование флегмоны передней брюшной стенки, некрэктомия; санация брюшной полости, формирование лапаростомы с применением системы вакуумного дренирования SUPRASORB CNP. Мантгеймский индекс перитонита 37 баллов. Индекс брюшной полости В.С. Савельева 27 баллов.

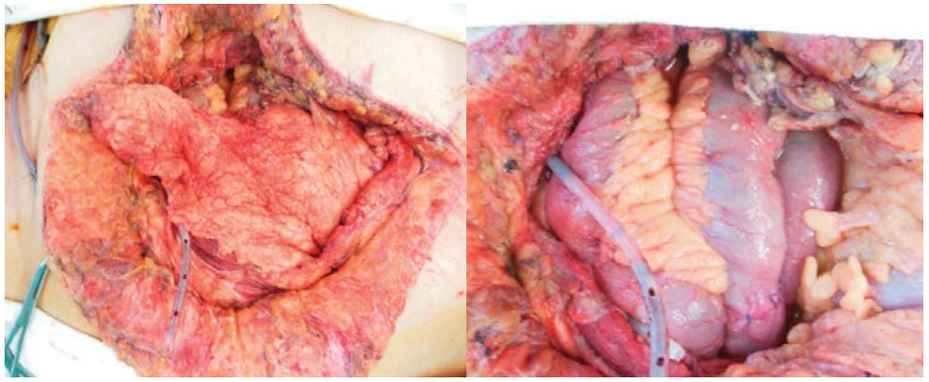

Рис. 41. Лапаростома перед наложением элементов системы вакуумного дренирования.

Флегмона передней брюшной стенки. Распространённый гнойный перитонит.

29.04.16 г. выполнена программная санация брюшной полости: сохраняются явления фибринозно-гнойного перитонита, флегмоны передней брюшной стенки. Новых источников инфекции не выявлено. Индекс брюшной полости В.С. Савельева 23 балла.

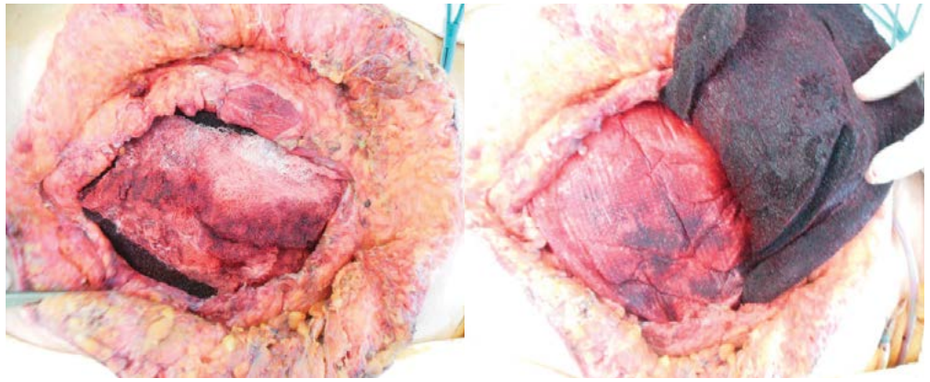

Рис. 42. Программированная санация №1. 2-е сутки после формирования лапаростомы. Выполнена этапная некрэктомия, продолжено вакуумное дренирование брюшной полости

31.04.16 г. выполнена программная санация брюшной полости: отмечена отчетливая положительная динамика в состоянии ран брюшной стенки, органов брюшной полости, брюшины. Продолжено вакуумное дренирование. Индекс брюшной полости по В.С. Савельеву 23 балла.

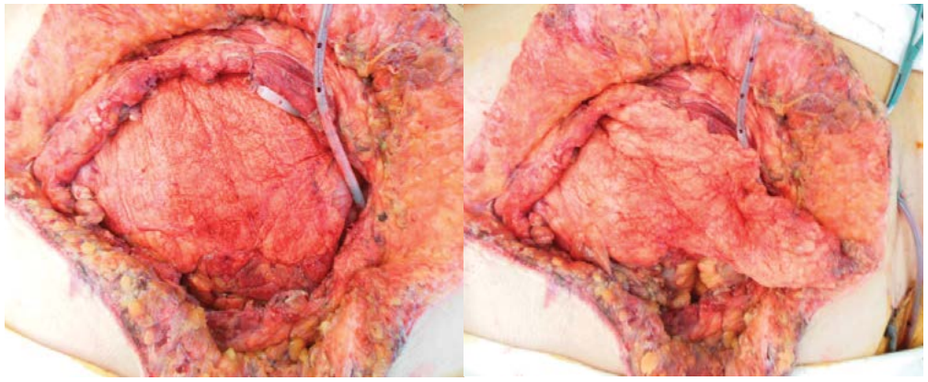

Рис. 43. Программированная санация №2. 4-е сутки после формирования лапаростомы. Постепенное очищение брюшной полости и передней брюшной стенки

03.05.2016 г. при очередной санации явления перитонита практически купированы, формируется единый спаечный конгломерат петель кишки, большого сальника, передней брюшной стенки. Продолжено вакуумное дренирование. Индекс брюшной полости по В.С. Савельеву 15 баллов.

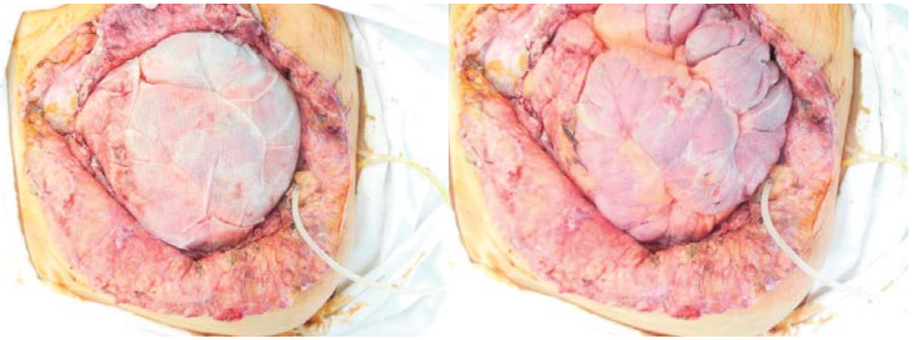

Рис. 44. Программированная санация №3. 7-е сутки после формирования лапаростомы. Воспалительные изменения практически полностью купированы. Формирование единого спаечного конгломерата петель кишки и большого сальника, передней брюшной стенки («Frozen abdomen»)

08.05.2016 г. Лапаростома представляет собой единую гранулирующую рану. Перитонит и флегмона передней брюшной стенки купированы, продолжено вакуумное дренирование раны, этапное наложение вторичных швов.

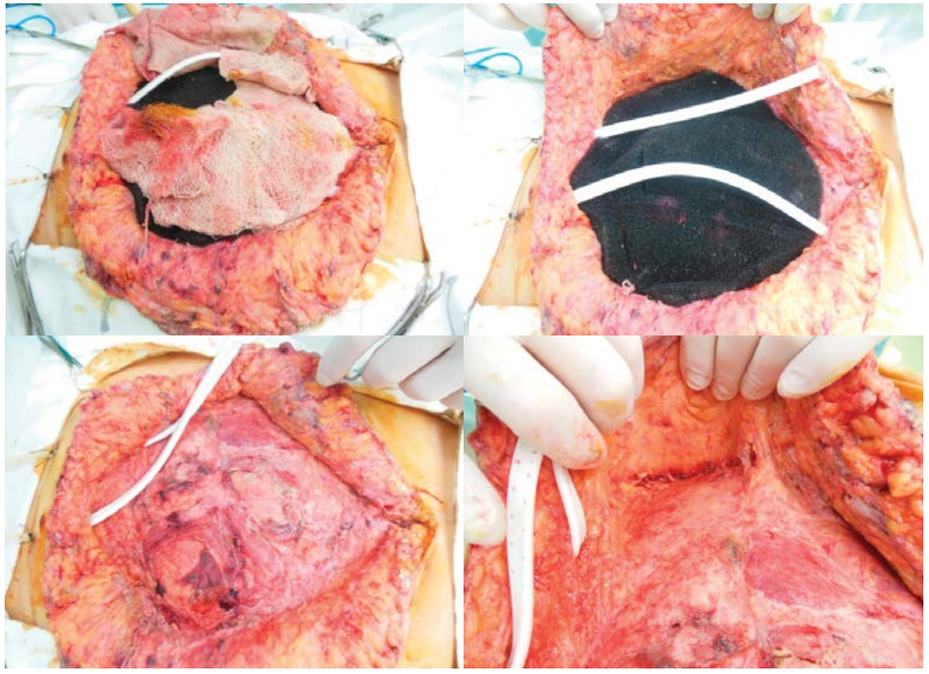

Рис. 45. 15-е сутки после формирования лапаростомы. Сформировалась единая гранулирующая рана, дном является большой сальник и петли кишки, стенки представлены передней брюшной стенкой

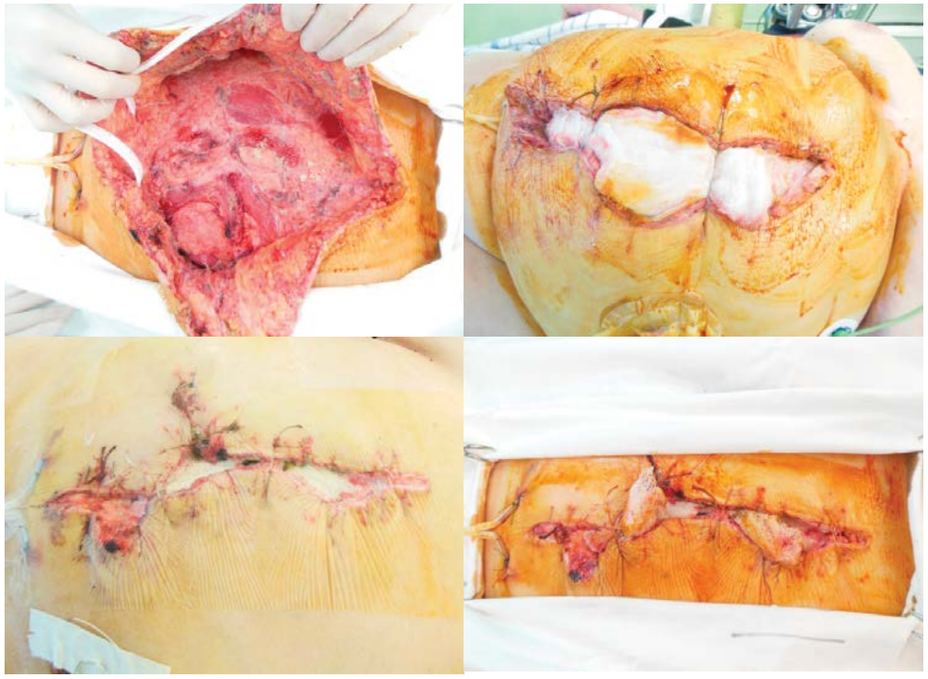

Рис. 46. 12-21 сутки после формирования лапаростомы.
Этапное вакуумное дренирование раны передней брюшной стенки

Рис. 47. 21-26 сутки. Наложение вторичных швов

Данный клинический случай демонстрирует новые возможности в местном лечении раневой инфекции у пациентов с факторами, отягчающими течение репаративных процессов (старческий возраст, распространенный характер инфекции, наличие сосудистых, микроциркуляторных нарушений в тканях на фоне расстройств гемодинамики, кислородного и белкового голодания, сахарного диабета, атеросклероза, а также тяжелая сочетанная травма с выраженной иммунодепрессией). Применение вакуумного дренирования глубоких ран брюшной стенки с развившейся в них после операции анаэробной неклостридиальной инфекцией убедительно доказало эффективность методики, даже в условиях вышеуказанных неблагоприятных факторов. Быстрым и эффективным очищением ран любой локализации от гнойной инфекции достигается уменьшение токсико-резорбтивного её воздействия на ткани и, в конечном счете, жизненно-важные органы. В ряде случаев данный эффект становится решающим, предопределяя благоприятный исход лечения.

КЛИНИЧЕСКИЙ СЛУЧАЙ №3

Пациентка Ш., 74 лет, диагностирована аденокарцинома верхнеампулярного отдела прямой кишки cT4N×M0. Прошла курс неоадъювантной химиолучевой терапии. 09.03.17 г. выполнена робот-ассистированная резекция прямой кишки с формированием протективной колостомы.

13.03.17 г. течение послеоперационного периода осложнено развитием распространенного перитонита, выполнена лапаротомия, выявлена гнойно-некротическая флегмона тазовой клетчатки, выполнена некрэктомия, дренирование пресакрального пространства, вакуумное дренирование брюшной полости. Интраоперационно отмечен крайне высокий Мантгеймский индекс перитонита – 41 балл. Индекс брюшной полости по В.С. Савельеву составил 21 балл. В раннем послеоперационном периоде отмечено развитие септического шока.

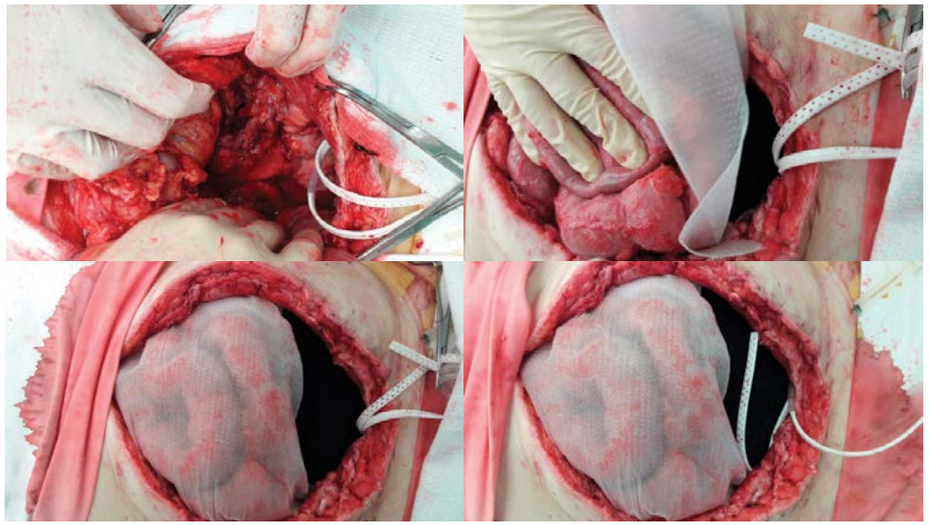

Рис.48. Гнойно-некротическая флегмона малого таза. Этапы формирования лапаростомы с применением системы вакуумного дренирования

Интервал между программированными санациями составил 48 часов. Проводилась комплексная консервативная терапия в ОРИТ. В динамике отмечено прогрессивное снижение интегральных показателей SOFA и APACHE II.

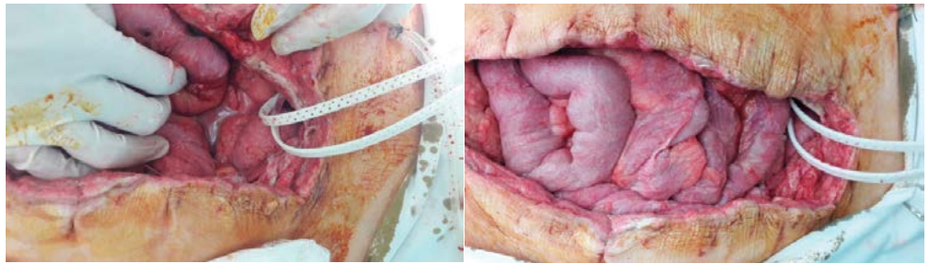

Рис. 49. Программированная санация. Продолжение вакуумного дренирования

15.03.17 выполнена программированная санация, интраоперационно произведен расчет Индекса брюшной полости по В.С. Савельеву: отмечено снижение индекса с 21 до 15, продолжено вакуумное дренирование.

17.03.17 г. повторная программированная санация, Индекс брюшной полости составил 8 баллов, лапаростома устранена. В связи с высоким риском развития инфекционных осложнений со стороны брюшной стенки произведено вакуумное дренирование подкожно-жировой клетчатки. Производились этапные смены системы в перевязочном кабинете.

22.03.2017 г. наложены вторичные швы.

Рис. 50. Вторичные швы

При применении вакуумного дренирования брюшной полости отмечается явный и более быстрый регресс местных признаков распространенного перитонита, что сопровождается купированием критериев тяжелого сепсиса и находит отражение в снижении показателей тяжести состояния.

КЛИНИЧЕСКИЙ СЛУЧАЙ №4

Пациент Б., 34 года, поступил в экстренном порядке с подозрением на закрытую травму живота. Из анамнеза известно, что упал с высоты собственного роста, бригадой СМП доставлен в ЦПО ГБ№40. При дообследовании в брюшной полости выявлена свободная жидкость, выполнена диагностическая лапароскопия. Интраоперационно выявлен фибринозно-гнойный выпот во всех отделах. Выполнена лапаротомия, во всех отделах фибринозно-гнойный выпот, отделы брюшной полости отграничены друг от друга по типу «абсцессов Микулича», брюшина покрыта грануляциями. Послеоперационный диагноз: перфоративный аппендицит. Распространенный гнойный перитонит. Тяжелый абдоминальный сепсис. Септический шок. Сформирована лапаростома с применением системы вакуумного дренирования.

Дата	08.02.2017 г.	10.02.2017 г.	13.02.2017 г.
Процедура	Формирование лапаростомы	1-я санация	2-я санация
Индекс брюшной полости по Савельеву	16	16	8
SOFA	9	7	5
Apache2	19	11	13
Мантгеймский индекс перитонита	27	-	-

10.02.2017 г. с интервалом в 48 часов при программированной санации явной динамики не выявлено, в брюшной полости сохранялись явления фибринозно-гнойного перитонита.

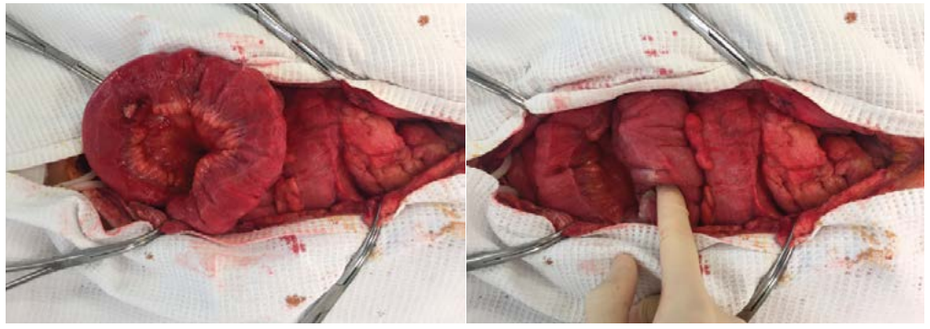

Рис. 51. При программированной санации сохраняются явления фибринозно-гнойного перитонита

Следующая программированная санация выполнена через 72 часа, явления перитонита купированы. Париетальная и висцеральная брюшина мутная, с единичными нитями фибрина. В брюшной полости минимальное количество серозного выпота. Петли тонкой, толстой кишки не расширены, не инфильтрированы,

перистальтируют, жизнеспособны на всем протяжении. В связи с отчетливой положительной динамикой, регрессом перитонита принято решение об устранении лапаростомы.

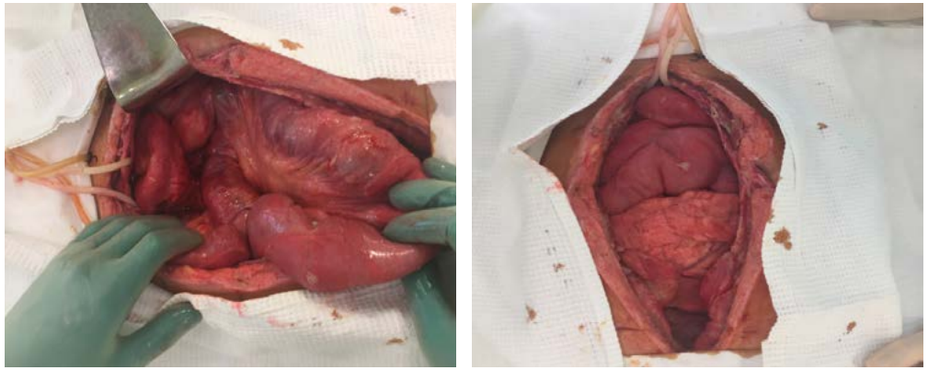

Рис. 52. Купирование явлений перитонита

Произведено ушивание всех слоев передней брюшной стенки.

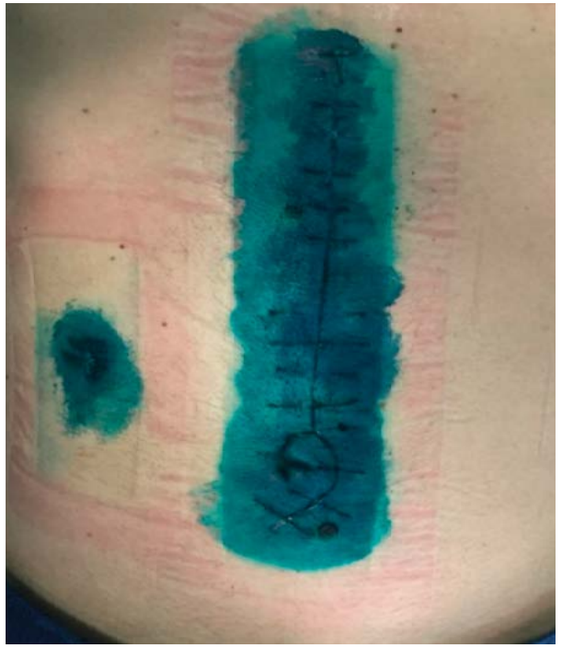

Рис. 53. Вид послеоперационной раны

Лабораторные данные и микрофлора:

Дата:	08.02.2017 г.	10.02.2017 г.	13.02.2017 г.
Процедура	Формирование лапаростомы	1-я санация	2-я санация
Лейкоцитоз	$21*10^9$/л	$21,13*10^9$/л	$13,13*10^9$/л
Прокальцитонин, нг/мл	более 100	20,9	2,63
Микроорганизм №1 (выпот из брюшной полости)	Esherichia coli 10*6	Роста нет	Staphylococcus epidermalis 10*4
Микроорганизм №2 (выпот из брюшной полости)	Streptococcus anginosus 10*8	Роста нет	Роста нет

При использовании системы вакуумного дренирования по поводу фибринозно-гнойного перитонита при оценке в динамике отмечался регресс по шкалам APACHE II, SOFA при купировании явлений перитонита. Схожие изменения выявлены при оценке микрофлоры.

Однако состояние пациента оставалось тяжелым, осложнено развитием соматогенного делирия, с развитием дыхательной недостаточности. 13.02.2017 г. выявлена двусторонняя полисегментарная пневмония. 14.02.17 г. течение заболевания осложнено развитием ОНМК в ЛСМА и ЛЗМА.

Комментарий к клиническому случаю

Одной из особенностей течения абдоминального сепсиса является распространение инфекции за пределы возникновения, развитие инфекционных и неинфекционных осложнений других органов на фоне регресса перитонита.

Абдоминальный сепсис часто возникает при распространенных источниках деструкции и инфицирования в брюшной полости и забрюшинном пространстве, топография которых сложна для выполнения хирургического вмешательства. Поэтому источник (очаг) инфекции при абдоминальном сепсисе не всегда может быть ликвидирован в один этап.

Существуют и метахронные очаги инфекции, в данном клиническом случае перитонит и пневмония.

КЛИНИЧЕСКИЙ СЛУЧАЙ №5

Пациент К., 63 лет, 15.11.2013 выполнено аортокоронарное шунтирование и лигирование ушка левого предсердия на работающем сердце с использованием системы стабилизации миокарда.

В послеоперационном периоде пациент находился на лечении в отделении реанимации (ОАиР). В первые сутки проводилась вазопрессорная поддержка, отмечалась постепенная стабилизация гемодинамики. Ко вторым суткам отмечена полная стабилизация витальных функций (стабилизация сердечной деятельности, восстановление самостоятельного дыхания).

19.11.2013 г., на 4-е сутки послеоперационного периода у больного развилась картина острой кишечной непроходимости: объективно отмечалось отсутствие стула, газы не отходили, выраженное вздутие живота, шум плеска, болезненность во всех отделах; по данным рентгенографии имелись множественные уровни жидкости. При УЗИ определялись перерастянутые жидкостным содержимым петли тонкой кишки с маятникообразной перистальтикой. Учитывая наличие у больного генерализованного атеросклероза, была заподозрена мезентериальная ишемия кишечника. Пациенту была выполнена компьютерная томография живота. Убедительных данных за тромбоз мезентериальных сосудов получено не было. Однако по данным компьютерной томографии имелись яркие признаки тонкокишечной непроходимости.

19.11.2013 г. была выполнена лапаротомия. Интраоперационно диагностирована острая спаечная тонкокишечная непроходимость, обусловленная перекрутом петли подвздошной кишки вокруг спайки (спаечный процесс обусловлен перенесенной ранее аппендектомией) в правой подвздошной области, серозный перитонит. Петли тонкой кишки проксимальнее препятствия перерастянуты газом и жидкостным содержимым до 5,0 см в диаметре. Было произведено устранение перекрута, интубация тонкой кишки зондом Эббота-Мюллера. Петли тонкой кишки после интубации и эвакуации содержимого признаны жизнеспособными, однако данный патологический процесс в брюшной полости требовал повторной оценки в динамике.

С целью проведения программированной ревизии брюшной полости была сформирована лапаростома, установлены дренажи, временно ушита только кожа. 21.11.2013 г. выполнена программированная ревизия органов брюшной полости. Интраоперационно отмечено прогрессирование явлений перитонита, появление ишемических изменений со стороны тонкой кишки: стенка инфильтрирована, отечна, синюшного цвета, имеются округлые участки некроза стенки проксимального отдела тощей кишки (на расстоянии 30 см от связки Трейца). Участки некроза ушиты. Произведен контроль назогастроинтестинального зонда. Несмотря на наличие ишемических изменений, кишка признана жизнеспособной. Сформирована лапаростома для проведения повторных санаций брюшной полости: установлены тампоны над сальником, ушита только кожа.

23.11.2013 г. при повторной санации брюшной полости отмечен частичный регресс явлений перитонита, восстановление тонуса тонкой кишки, несмотря на инфильтрированность стенки, состоятельность мест ушивания. Лапаротомная рана послойно ушита, лапаростома устранена. Продолжена комплексная интенсивная терапия в отделении реанимации.

28.11.2013 г. была отмечена негативная динамика в состоянии больного, обусловленная нарастанием лейкоцитоза с 15,0 10^9/л до 20,4 10^9/л, развитием повторного эпизода соматогенного делирия и последующим развитием перитонеальной сим-

птоматики. В связи с нарастающей интоксикацией, развитием клинической картины перитонита в экстренном порядке выполнено оперативное вмешательство.

Произведена релапаротомия «по требованию». Интраоперационно диагностирован выраженный спаечный процесс: тонкая кишка имеет множество перегибов в виде «двустволки». Проксимальная часть тощей кишки резко отечна с наложениями фибрина, на расстоянии 30 см от связки Трейца выявлено перфоративное отверстие. Перфорация кишки ушита, брюшная полость санирована раствором антисептика, сформирована лапаростома.

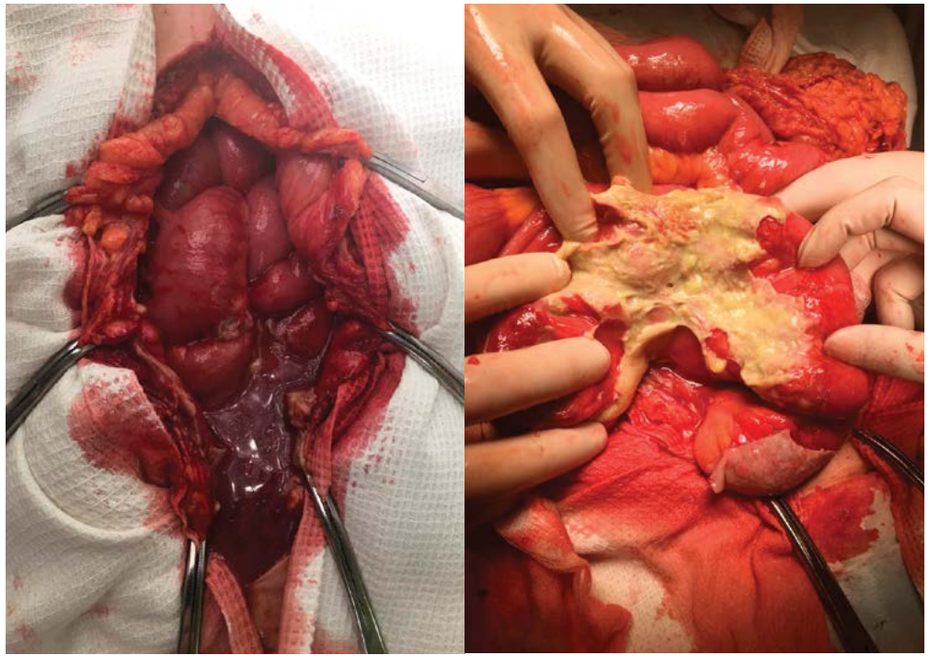

Рис. 54. Прогрессирование перитонита. Применение традиционных, «пассивных» методов лапаростомии

29.11.2013 г. при программированной санации брюшной полости отмечено прогрессирование явлений перитонита. Брюшная полость санирована. Установлена система дренирования брюшной полости за счет контролируемого переменного отрицательного давления Suprasorb CNP. Была продолжена интенсивная терапия в отделении реанимации.

02.12.2013 г. при очередной программированной санации ввиду неэффективности закрытого дренирования тонкой кишки и нарастающей энтеральной недостаточности выполнено формирование двуствольной еюностомы в левом подреберье. На кожу выведена петля тощей кишки на расстоянии 100 см от связки Трейца.

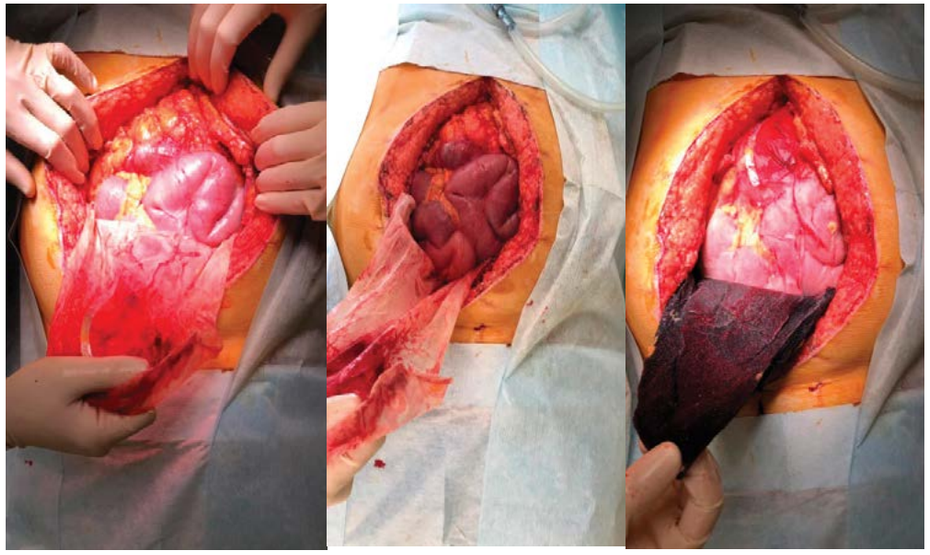

Рис. 55. Программированная санация, удаление элементов системы вакуумного дренирования. Регресс явлений перитонита

Необходимость формирования еюностомы была обусловлена выраженным спаечным процессом с плотными спайками между петлями тонкой кишки, разделение которых было технически невозможно, что привело бы к грубым нарушениям моторно-эвакуаторной функции тонкой кишки.

В дальнейшем на фоне проводимого лечения у больного отмечалась положительная динамика. 17.12.2013 г. пациент был переведен в хирургическое отделение. Основные сложности дальнейшей терапии были обусловлены наличием «высокой» еюностомы, что приводило к выраженной энтеральной недостаточности и значительным водноэлектролитным потерям. Постепенно было достигнуто восстановление моторно-эвакуаторной функции кишечника дистальнее еюностомы. Это позволило соединить приводящий и отводящий концы еюностомы с помощью ПВХ конструкции. Применение данной конструкции позволило полностью прекратить потери, обусловленные «высокой» еюностомой, и перевести пациента на полноценное энтеральное питание.

Протезирование тонкой кишки за счет ПВХ конструкции в течение 28 дней позволило добиться прогрессивного улучшения состояния пациента, полного заживления послеоперационных ран, нормализации лабораторных показателей, активизации пациента. В результате была проведена подготовка к выполнению оперативного вмешательства с целью устранения еюностомы.

15.01.2014 г. выполнена лапаротомия, резекция тонкой кишки с еюностомой с формированием анастомоза «бок в бок». В раннем послеоперационном периоде пациент находился на лечении в отделении реанимации. Послеоперационный период протекал без осложнений. 20.01.2014 г. пациент был переведен в хирургическое отделение, начата активизация больного: расширение режима и диеты. 27.01.2014 г. пациент был выписан на амбулаторное лечение в удовлетворительном состоянии.

ПОКАЗАНИЯ К ПРЕКРАЩЕНИЮ NPWT:

- целевые задачи вакуум-терапии решены, лечение перитонита эффективно:
- нормализация температуры тела больного, стабилизация показателей эндотоксикоза, нормализация лейкоцитарной формулы крови;
- **значительно сократилось количество экссудата, уменьшение ИБП менее 10 баллов, восстановление активной перистальтики кишечника, отсутствие гнойного отделяемого в брюшной полости, появление грануляционной ткани в ране и очищение петель кишечника от фибринозных наложений [Врублевский Н.М.2005].**
- **Лапаротомная рана уменьшилась в размерах, края раны покрыты грануляционной тканью и состояние раны оптимально для закрытия брюшной полости;**
- целевые задачи вакуум-терапии не решены, лечение перитонита не эффективно:
- экссудация не уменьшается, брюшная полость плохо очищается, фибринозные наложения на петлях кишечника не уменьшаются, отсутствует перистальтика;
- возникновение множественных кишечных свищей;
- ухудшение состояния больного, связанное с развитием осложнений в виде прогрессирования абдоминальной инфекции, кровотечения, воспаления кожных краев;
- выраженный болевой синдром при проведении процедуры лечения;
- отказ пациента от NPWT.

Метод лечения ран контролируемым отрицательным давлением, иначе называемый VAC-терапия или NPWT, является в настоящий момент признанным стандартом в лечении разлитого гнойного перитонита. **Применение методики Suprasorb CNP при лечении разлитых гнойных перитонитах в терминальной и токсической фазах перитонита позволяет выигрышно, по сравнению с пассивным дренированием брюшной полости при лапаростомии, надежно защитить органы брюшной полости, при этом активно и эффективно отводит экссудат из всех отделов брюшной полости в верхние слои раны. Значимо сокращают количество программируемых санационных релапаротомий, уменьшают срок госпитализации, уменьшают количество гнойных внутрибрюшных осложнений. Снижется смертность.**

ОСЛОЖНЕНИЯ ЛАПАРОСТОМИИ

Применение лапаростомы является очень травматичным для пациента и чревата развитием специфических осложнений. Наиболее частыми и опасными осложнениями, которые могут быть напрямую связаны с лапаростомой и программируемыми санациями, являются:

1. Несофрмированные кишечные свищи.
2. Тотальный спаечный процесс с формированием единого конгломерата органов брюшной полости и передней брюшной стенки. Термин «Frozen abdomen» (Замороженный живот) полностью отражает трагичность этого осложнения.
3. Прогрессирование перитонита.

Показаниями к использованию аппарата Suprasorb CNP для открытого лечения разлитого гнойного перитонита являются:

1. анаэробный перитонит;
2. разлитой фибринозно-гнойный или каловый перитонит;
3. крайняя тяжесть состояния больного, исключающая возможность устранения источника перитонита одномоментно;
4. невозможность технически провести исчерпывающую санацию и устранение источника перитонита одномоментно за одну операцию;
5. состояние лапаротомной раны, не позволяющее закрыть дефект передней брюшной стенки;
6. синдром интраабдоминальной гипертензии;
7. упорное прогрессирование перитонита при традиционном ведении перитонита;
8. токсическая и терминальная фазы разлитого гнойного перитонита;
9. наличие массивных, плотных наложений фибрина и некротических тканей; формирование межпетлевых абсцессов;
10. бактериальная контаминация перитонеального экссудата свыше 10^5 КОЕ/мл; МИП более 21 балла, ИБП более 14 баллов и значения по шкале APACHE II более 19 баллов;
11. признаки абдоминального сепсиса SIRS3, SIRS4.

Противопоказания к NPWT включают:

- воздействие отрицательного давления на жизненно важные органы (лечение может начинаться после того, как орган будет закрыт защитной тканью (пленкой);
- неадекватная санация брюшной полости с оставлением необработанного гнойного очага;
- наличие коагулопатии;
- распадающая злокачественная опухоль в брюшной полости (отрицательное давление может привести к кровотечению);
- кишечные свищи открывающиеся в брюшную полость;
- аллергия на какой-либо компонент, необходимый для этой процедуры;
- NPWT должна использоваться осторожно, когда есть угроза кровотечения, пациент получает антикоагулянты, в брюшной полости поверхностно лежат кровеносные сосуды или сосудистые анастомозы.

Появление новых методик свидетельствует о том, что способ лечения разлитого гнойного перитонита открытым методом завоевывает все большую популярность

среди хирургов, является значительным вкладом в арсенал средств лечения тяжелых форм перитонита в настоящее время. Несмотря на возрастающий интерес к использованию программированных ревизий и санаций брюшной полости в хирургии разлитого гнойного перитонита, остается ряд вопросов, которые вызывают оживленную дискуссию.

Это касается определения группы больных, которым необходимо проведение «открытого» метода лечения, временного интервала между программированными санациями и технических деталей выполнения повторных вмешательств, а также определения объективных критериев, позволяющих завершить цикл программированных санационных релапаротомий.

СПИСОК ЛИТЕРАТУРЫ

1. *Алексеев С.А.* Диагностика, прогнозирование, лечение и профилактика гнойно-септических осложнений у больных с интраабдоминальной инфекцией: (эксперим. - клинич.исслед.): Автореф. дис. ... д-ра мед. наук - М., 2004. - 49 с.

2. *Альперович Б.И.* Способ наложения управляемой лапаростомии при распространенном перитоните / *Б.И. Альперович, В.И. Барабаш* // Бюллетень Сибирской медицины. - 2003. - Т. 2. №2. - С. 69-71.

3. *Ачилов Ш.Д.* Лапаростомия в комплексном лечении распространенного перитонита: Автореф. дис. ... канд. мед. наук - Ташкент, 2002. - 16 с.

4. *Багдасарова Е.А.* Полуоткрытая лапаростомия в лечении больных распространенным перитонитом / *Е.А. Багдасарова, А.Э. Абагян, В.А. Иванников, А. В. Тавадов* // Анналы хирургии. - 2004. - № 1. - С. 61-65.

5. *Багненко С.Ф.* Перитонит: практ.рук. / С.Ф. Багненко, Б.З. Белоцерковский, Б.С. Брискин и др.; Ред. В.С.Савельев, Б.Р.Гельфанд; Рос. ассоц. специалистов по хирург. инфекциям .-М.: Литтерра, 2006. - 205 с.

6. *Борисов Д.Б.* Оценка тяжести и интенсивная терапия распространенного перитонита / *Д.Б. Борисов, Э.В. Недашковский* // Вестник интенсивной терапии. - 2005. - № 1. - С. 5-10.

7. *Брискин Б.С.* Лечение тяжелых форм распространенного перитонита / *Б.С. Брискин, Н.Н. Хачатрян, З.И. Савченко и др.* // Хирургия. Журнал им. Н.И. Пирогова. - 2003. - № 8. - С. 56-59.

8. *Врублевский Н.М.* Хирургическая тактика завершения лапаротомии и релапаротомий по поводу разлитого гнойного перитонита: Дис. ... канд. мед. наук – Санкт-Петербург, 2008. - 148 с.

9. *Волкова О.Г.* Патогенетические особенности интраоперационного распространения инфекции при перитоните и ее профилактика: (эксперим.-клинич.исслед.): Автореф. дис. ... канд. мед. наук - СПб., 2005. - 22 с.

10. *Глухов А.А.* Метод пристеночно-полостной санации кишечника в комплексном лечении острого распространенного перитонита / *А.А. Глухов, А.И. Жданов, А.А. Андреев* // Вестник хирургии им. И.И. Грекова. - 2004. - Т. 163. № 2. - С. 41-45.

11. *Горюнов С.В.* Руководство по лечению ран методом управляемого отрицательного давления / *С.В. Горюнов, И.С. Абрамов, Б.А. Чапарьян, М.А. Егоркин, С.Ю. Жидких.* – М.:Русский Врач, 2013. – 130 с.

12. *Гостищев В.К.* Перитонит / *В.К. Гостищев, В.П. Сажин, А.Л. Авдовенко*. - М.: Гэотар медицина, 2002. - 238 с.

13. *Ерюхин И.А.* Проблема перитонита и абдоминальный сепсис / *И.А. Ерюхин, С.А. Шляпников* // Consilium medicum. - 2005. - Т. 7. № 6. - С. 468-472.

14. *Ерюхин И.А.* Тяжелая абдоминальная инфекция, проблема перитонита и абдоминальный сепсис / *И.А. Ерюхин, С.А. Шляпников* // Хирург. - 2006. - № 2. - С. 9-14.

15. *Ерюхин И.А.* Хирургия гнойного перитонита / *И.А. Ерюхин* // Consilium medicum. - 2003. - Т. 5. № 6. - С. 337-341.

16. *Ефименко Н.А.* Современный взгляд на антибактериальную терапию интраабдоминальных инфекций / *Н.А. Ефименко, С.В. Яковлев* // Consilium medicum. - 2004. - Т. 6. № 1. - С. 23-26.

17. *Жидков С.А.* Актуальность санационных релапаротомий в лечении распространенного перитонита у лиц пожилого и старческого возраста / *С.А. Жидков*, *А.П.*

Трухан // Медицинская панорама: рецензируемый научно-практический журнал для врачей и деловых кругов медицины. - 2006. - № 3. - С. 43-44.

18. *Закиров Д.Б.* Сравнительная эффективность методов завершения операций при разлитом перитоните / *Д.Б. Закиров, В.А. Ступин, Е.Г. Александрова и др* // Российский медицинский журнал. - 2003. - № 4. - С. 19-24.

19. *Кемеров С.В.* Двухэтапная пролонгированная санация и декомпрессия брюшной полости в лечении распространенного гнойного терминального перитонита / *С.В. Кемеров* // Экспериментальная и клиническая гастроэнтерология. - 2005. - № 2. - С. 64-67.

20. *Кемеров С.В.* Ошибки хирургического лечения распространенного гнойного перитонита / *С.В. Кемеров* // Хирургия. Журн. им. Н.И. Пирогова.– 2005.– № 9. – С. 50-53.

21. *Костюченко К.В.* Возможности хирургического лечения распространенного перитонита / *К.В. Костюченко* // Вестник хирургии им. И.И. Грекова. – 2004. – Т. 163. № 3. – С. 40-43.

22. *Костюченко К.В.* Принципы определения хирургической тактики лечения распространенного перитонита / *К.В. Костюченко, В.В. Рыбачков* // Хирургия. Журн. им. Н.И. Пи-рогова. - 2005. - № 4. - С. 9-13.

23. *Костюченко К.В.* Результаты и альтернативы хирургического лечения распространённого перитонита / *К.В. Костюченко, В.В. Рыбачков, В.А. Уманский, А.А. Колованов* // Бюллетень Сибирской медицины. - 2005. - Т. 4. № 3. - С. 94-98.

24. *Костюченко К.В.* Хирургическая тактика при распространенном перитоните и прогноз его исходов / *К.В. Костюченко, В.В. Рыбачков* // Российский медицинский журнал. – 2005. – № 3. – С.34-37.

25. *Кучин Ю.В.* Ушивание брюшной стенки при программированной релапаротомии и лечении эвентраций при гнойном перитоните / *Ю.В. Кучин, В.Е. Кутуков, Р.Д. Мустафин, О.В. Грященко* // Казанский медицинский журнал. - 2004. - Т. 85. № 4. - С. 253-255.

26. *Лаберко Л.А.* Индивидуальный прогноз тяжести течения послеоперационного периода и исхода распространенного перитонита / *Л.А. Лаберко, Н.А. Кузнецов, Г.В. Родоман и др.* // Хирургия. Журн. им. Н.И. Пирогова. - 2005. - № 2. - С. 29-33.

27. *Ларичев А.Б.* Лечение распространенного послеоперационного перитонита / *А.Б. Ларичев, А.В. Волков, А.Ю. Абрамов* // Российский медицинский журнал. – 2006. – № 1. – С.8-12.

28. *Лучкин А.Н.* Эндовидеохирургические технологии в диагностике и лечении перитонита: Автореф. дис. ... канд. мед. наук – СПб., 2006. - 22 с.

29. *Мустафин Р.Д.* Программированная релапаротомия при распространенном гнойном перитоните / *Р.Д. Мустафин, Ю.В. Кучин, В.Е. Кутуков* // Хирургия. Журна.им. Н.И. Пирогова. – 2004. – № 10. – С. 27-30.

30. *Оболенский В.Н., Семенистый А.Ю., Никитин В.Г., Сычев Д.В.* Вакуум-терапия в лечении ран и раневой инфекции // РМЖ. – 2010. - №17. – с. 1064-1072.

31. *Оболенский В.Н., Никитин В.Г., Семенистый А.Ю. и др.* Использование принципа локального отрицательного давления в лечении ран и раневой инфекции // Новые технологии и стандартизация в лечении осложненных ран: Сб. ст. – М., 2011. – С. 58-65.

32. *Перегудов С.И.* Индекс Манхаймера как критерий тяжести состояния больных с разлитым перитонитом / *С.И. Перегудов, С.В. Смиренин* // Вестник хирургии им. И.И. Грекова. – 2003. – Т. 162. № 6. – С. 75-78.

33. *Подачин П.В.* Распространенный перитонит: проблемы и перспективы этапных методов хирургического лечения / *П.В. Подачин* // Анналы хирургии. – 2004. – № 2. – С. 5-13.

34. *Савельев В.С.* Программируемая релапаротомия в лечении распространенного перитонита / *В.С. Савельев, М.И. Филимонов, П.В. Подачин* // Анналы хирургии. - 2004. - № 2. - С. 42-48.

35. *Савельев В.С.* Перитонит: Практическое руководство / Под ред. *В.С. Савельева, Б. Р. Гельфанда, М. И. Филимонова* — М.: Литтерра, 2006. — 208 с. — (Серия «Практические руководства»).

36. *Струсов В.В.* Перитонит / *В. Струсов, В. Коротков* // Медицинская газета. – 2004. – № 75. – С. 10-11.

37. *Филимонов М.И.* Раневые осложнения при этапном хирургическом лечении перитонита (сообщение 1) / *М.И. Филимонов, П.В. Подачин* // Анналы хирургии. – 2005. – № 3. - С. 32-36.

38. *Фролов А.Н.* Клиническое течение и методы лечения послеоперационного перитонита: Автореф. дис. ... канд. мед. наук - Ярославль, 2004. - 23 с.

39. *Ханевич М.Д.* Перитонит: инфуз.-трансфуз. и детоксикац. терапия / *М.Д. Ханевич, Е.А. Селиванов, П.М. Староконь*; Институт усовершенствования врачей МО РФ, Рос. НИИ гематологии и трансфузиологии. - М.: МедЭкспертПресс, 2004. - 203 с.

40. *Ханевич М.Д.* Лапароскопическая санация брюшной полости у больных распространенным послеоперационным перитонитом / *М.Д. Ханевич, В.Н. Бордаков* // Военно-медицинский журнал. – 2004. - Т. 325. № 9. – С. 54-55.

41. *Хачатрян Н.Н.* Антибактериальная терапия распространенного перитонита / *Н.Н. Хачатрян, Х.С. Гарсия-Мартинес, С.А. Ионов и др.* // Consilium medicum. - 2004. – Т. 6. № 6. – С. 427-432.

42. *Чернов В.Н.* Прогнозирование исхода и выбор хирургической тактики при распространенном гнойном перитоните / *В.Н. Чернов, Б.М. Белик, Х.Ш. Пшуков* // Хирургия. Журнал им. Н.И. Пирогова. – 2004. – № 3. – С. 47-50.

43. *Штурич И.П.* Лапаростомия и этапные санации брюшной полости в лечении тяжелых форм распространенного перитонита / *И.П. Штурич* // Вестник Витебского государственного медицинского университета. - 2005. - Том 4. № 3. – С. 5-13.

44. *Шуркалин Б.К.* Послеоперационные осложнения у больных с перитонитом / *Б.К. Шуркалин, А.П. Фаллер, В.А. Горский, П.С. Глушков* // Хирургия. Журнал им. Н.И. Пирогова. – 2003. – № 4. – С. 32-35.

45. *Bhangu A, Singh P, Lundy J, Bowley DM.* Systemic review and meta-analysis of randomized clinical trials comparing primary vs delayed primary skin closure in contaminated and dirty abdominal incisions [published online June 26, 2013]. // JAMA Surg. 2013;148(8):779-786.

46. *Bradley MJ, Dubose JJ, Scalea TM, Holcomb JB, Shrestha B, Okoye O, Inaba K, Bee TK, Fabian TC, Whelan JF, Ivatury RR.* // Independent predictors of enteric fistula and abdominal sepsis after damage control laparotomy: results from the prospective AAST Open Abdomen registry. – JAMA Surg – October 1, 2013; 148 (10); 947-54

47. *Bruhin A., F.Ferreira, M.Chariker, J.Smith, N. Runkel* // Systematic review and evidence based recommendations for the use of Negative Pressure Wound Therapy in the open abdomen // International Journal of Surgery 12 (2014) 1105e1114

48. *Carlson GL, Patrick H, Amin AI, McPherson G, MacLennan G, Afolabi E, Mowatt G, Campbell B* // Management of the open abdomen: a national study of clinical outcome and safety of negative pressure wound therapy. – Ann. Surg. – June 1, 2013; 257 (6); 1154-9

49. *Coccolini et al.* The open abdomen in trauma and non-trauma patients: WSES guidelines // World Journal of Emergency Surgery (2018) 13:7

50. *Coccolini F. et al.* The open abdomen, indications, management and definitive closure. World Journal of Emergency Surgery (2015) 10:32.

51. *Cohn SM, Giannotti G, Ong AW, et al.* Prospective randomized trial of two wound management strategies for dirty abdominal wounds. Ann Surg. 2001;233(3):409-413.

52. *Di Saverio S, Tarasconi A, Walczak DA, Cirocchi R, Mandrioli M, Birindelli A, Tugnoli G* Classification, prevention and management of entero-atmospheric fistula: a state-of-the art review. – Langenbecks Arch Surg - February 1, 2016; 401 (1); 1-13

53. *Dietmar H. Wittmann et al.* Etappenlavage: Advanced Diffuse peritonitis managed by planned multiple laparotomies utilizing zippers, slide fastener and Velcro analogue for temporary abdominal closure // World J. Surg. 14, 218-226, 1990.

54. *Jeffrey M. Nicholas* Options for Management of the Open Abdomen.

55. *Khan A, Hsee L, Mathur S, Civil I* // Damage-control laparotomy in nontrauma patients: review of indications and outcomes. – *J Trauma* Acute Care Surg - September 1, 2013; 75 (3); 365-8

56. *Kirkpatrick A.W.* Intra-abdominal hypertension and the abdominal compartment syndrome: updated consensus definitions and clinical practice guidelines from the World Society of the Abdominal Compartment Syndrome. Intensive Care Med (2013) 39:1190–1206.

57. *Kirkpatrick et al.* // Closed Or Open after Source Control Laparotomy for Severe Complicated Intra-Abdominal Sepsis (the COOL trial): study protocol for a randomized controlled trial World Journal of Emergency Surgery (2018) 13:26

58. *Kreis B.E. et al:* Open abdomen management: Open abdomen management: A review of its history and a proposed management algorithm Med Sci Monit, 2013; 19: 524-533

59. *Lindstedt et al.:* Pressure transduction and fluid evacuation during conventional negative pressure wound therapy of the open abdomen and NPWT using a protective disc over the intestines. BMC Surgery 2012 12:4.

60. *Miller Christine* The History of Negative Pressure Wound Therapy (NPWT): From «Lip Service» to the Modern Vacuum System // Journal of the American College of Clinical Wound Specialists (2014) 4, 61-62

61. *Montravers Philippe et al.* Guidelines for management of intra-abdominal infections Anaesth Crit Care Pain Med 34 (2015) 117–130

62. National Institute for Health and Care Excellence (NICE) Negative pressure wound therapy for the open abdomen Interventional procedures guidance. (interventional procedure guidance 322). Published: 27 November 2013 nice.org.uk/guidance/ipg467

63. *Olona C, Caro A, Duque E, Moreno F, Vadillo J, Rueda JC, Vicente V.* // Comparative study of open abdomen treatment: ABThera™ vs. abdominal dressing™. – Hernia – April 1, 2015; 19 (2); 323-8

64. *Pisano Michele et al.* 2017 WSES guidelines on colon and rectal cancer emergencies: obstruction and perforation World Journal of Emergency Surgery (2018) 13:36

65. *Ramin Jamshidi, MD; William P. Schecter,* MD Biological Dressings for the Management of Enteric Fistulas in the Open Abdomen A Preliminary Report Arch Surg. 2007;142(8):793-796

66. *Roberts D.J.* // Negative-pressure wound therapy for critically ill adults with open abdominal wounds: A systematic review. *J Trauma* Acute Care Surg 2012 Volume 73, Number 3

67. *Sartelli et al.* Complicated intra-abdominal infections in a worldwide context: an observational prospective study (CIAOW Study)World Journal of Emergency Surgery 2013, 8:1

68. *Sartelli et al.* Global validation of the WSES Sepsis Severity Score for patients with complicated intra-abdominal infections: a prospective multicentre study (WISS Study) World Journal of Emergency Surgery (2015) 10:61

69. *Sartelli et al.* The role of the open abdomen procedure in managing severe abdominal sepsis: WSES position paper World Journal of Emergency Surgery (2015) 10:35

70. *Sartelli*: A focus on intra-abdominal infections. World Journal of Emergency Surgery 2010 5:9.

71. *Seternes et al.* Bedside dressing changes for open abdomen in the intensive care unit is safe and time and staff efficient Critical Care (2016) 20:164

72. *Tolonen et al.*// The role of the intra-abdominal view in complicated intra-abdominal infections // World Journal of Emergency Surgery (2019) 14:15

73. *Vicente H.* Gracias et al. Abdominal compartment syndrome in the open abdomen // Arch Surg. 2002;137:1298-1300.

74. *Waibel BH, Rotondo MF* // Damage control in trauma and abdominal sepsis. – Crit. Care Med. - September 1, 2010; 38 (9 Suppl); S421-30